AĞIZ, DİŞ VE ÇENE CERRAHİSİ UYGULAMALARI

Editör

Doç. Dr. Serap Keskin Tunç

Diş Hekimliği

LIVRE DE LYON

Lyon 2021

ISBN: 978-2-38236-147-4

LIVRE DE LYON

livredelyon.com
livredelyon
livredelyon
livredelyon

01_Ağız, Diş ve Çene Cerrahisi Uygulamaları.indd 1 18-05-2021 14:15:11

Ağız, Diş ve Çene Cerrahisi Uygulamaları

Ağız, Diş ve Çene Cerrahisi Uygulamaları

Editör
Doç. Dr. Serap Keskin Tunç

LIVRE DE LYON

Lyon 2021

Editor • Doç. Dr. Serap Keskin Tunç • ORCID: 0000-0001-5439-6598
Cover Design • Clarica Consulting
Layout • Clarica Consulting
First Published • May 2021, Lyon

ISBN: 978-2-38236-147-4

Copyright © 2021 by Livre de Lyon
All rights reserved. No part of this publication may be reproduced, stored in a retrieval system, or transmitted in any form or by an means, electronic, mechanical, photocopying, recording, or otherwise, without prior written permission from the the Publisher.

Publisher • Livre de Lyon
Address • 37 rue Marietton, 69009, Lyon, France
website • http://www.livredelyon.com
e-mail • livredelyon@gmail.com

LIVRE DE LYON
Lyon 2021

İçindekiler

ÖN SÖZ		**vii**
BÖLÜM 1	**MAKSİLLOFASİYAL CERRAHİDE KULLANILAN OSTEOSENTEZ MATERYALLERİ**	**1**
BÖLÜM 2	**ZİGOMATİK İMPLANT CERRAHİSİ**	**15**
BÖLÜM 3	**DENTAL İMPLANT TEDAVİSİNDE SERBEST DİŞETİ GREFTİ**	**35**
BÖLÜM 4	**ORAL PREMALİGN LEZYONLAR ve LAZERLE TEDAVİ YAKLAŞIMLARI**	**45**
BÖLÜM 5	**LENFOMALAR**	**61**
BÖLÜM 6	**TEMPOROMANDİBULAR EKLEM ARTROSENTEZİ**	**77**
BÖLÜM 7	**DİŞ HEKİMLİĞİNDE BOTOKS UYGULAMALARI**	**87**
BÖLÜM 8	**BİŞEKTOMİ**	**99**
BÖLÜM 9	**OSTEOMİYELİT**	**107**
BÖLÜM 10	**DİŞ HEKİMLİĞİNDE DENTAL İMPLANT UYGULAMALARI KEMİK YAPISI, BİYOLOJİSİ VE OSSEOİNTEGRASYON**	**113**

ÖN SÖZ

Ağız, Diş ve Çene Cerrahisi klinik uygulamaları çok çeşitli konuları bir arada bulunduran diş hekimliğinin önemli bir bileşenidir. Çene cerrahisinin farklı konu başlıklarının bir arada yer aldığı, ilgi çekici "Ağız, Diş ve Çene Cerrahisi Uygulamaları" adlı kitabın editörlüğünü yapmış olmaktan dolayı gurur duymaktayım. Bu kitapta birbirinden kıymetli bilgiler veren 10 bölüm yer almaktadır. Bu kitabın diş hekimlerine ve diş hekimi adaylarına faydalı olmasını temenni ediyorum. Bu kitabın tamamlanmasında başta bölüm yazarlarına ve emeği geçen tüm kıymetli hocalarıma teşekkürlerimi sunarım.
Saygılarımla

Doç. Dr. Serap KESKİN TUNÇ
Editör

BÖLÜM 1

MAKSİLLOFASİYAL CERRAHİDE KULLANILAN OSTEOSENTEZ MATERYALLERİ

Osteosynthesis Materials Used in Maxillofacial Surgery

Mustafa BİLEN[1] **& Serap KESKİN TUNÇ**[2]

[1]*(Dt), Van Yüzüncü Yıl Üniversitesi Diş Hekimliği Fakültesi Ağız, Diş ve Çene Cerrahisi AD,*
e-mail: mustafabilen@yyu.edu.tr
ORCID: 0000-0003-4960-4000

[2]*(Doç. Dr.), Van Yüzüncü Yıl Üniversitesi Diş Hekimliği Fakültesi Ağız, Diş ve Çene Cerrahisi AD,*
e-mail: serapkeskintunc@yyu.edu.tr
ORCID: 0000-0001-5439-6598

1. Giriş

Oral ve maksillofasiyal travma, basit bir düşme sonucu avülse olmuş bir dişten, trafik kazasına karışan çoklu travma geçirmiş bir hastadaki yüz yaralanmalarına kadar değişebilir. Dünya çapında çene-yüz kırıklarının ana nedenleri arasında motorlu taşıt kazaları, kişiler arası şiddet, düşmeler ve sporla ilgili yaralanmalar bulunmaktadır. Çok sayıda araca sahip sanayileşmiş veya gelişmiş ülkelerden elde edilen veriler, eşlik eden şiddetli yüz kırıkları ve ilişkili maksillofasiyal

yaralanmalarda, kapsamlı tedavi gerektiren durumlar meydana geldiğini göstermiştir (1).

Maksillofasiyal kırıklar ve bimaksiller osteotomiler gibi maksillofasiyal kemik segmentlerinin stabil fiksasyonu ve sağlam iyileşmesi için temel ön koşullar arasında yeterli vaskülarizasyon, kemik segmentlerinin redüksiyonu veya yeniden konumlandırılması, stabil fiksasyonla immobilizasyon ve optimal kemik iyileşmesi yer alır (2). Günümüzde stabil fiksasyon elde etmek için titanyum mini plak ve vidaları, rekonstrüksiyon plakları, lag vidalar, rezorbe olabilen mini plak ve vidalar kullanılmaktadır (Tablo 1).

Tablo 1.

Metal Alaşım Materyaller	Rezorbe olabilen Mini Vida ve Plaklar
Mini Vidalar	Poliglikolik asit (PGA)
Lag Vidalar	Polilaktik asit (PLA): PLLA ve PDLA
Mini Plaklar	PGA, PLLA ve PDLA Kopolimerleri
Rekonstrüksiyon Plakları	U-HA/PLLA Biyoaktif, Rezorbe Olabilen Materyaller

2. Rezorbe Olabilen Mini Vida ve Plaklar

Maksillofasiyal ve ortopedik cerrahide çeşitli kemik fiksasyon malzemeleri kullanılmaktadır. Sütür malzemeleri ve tellerle sabitleme gibi geleneksel tekniklere ek olarak, metal vida-plak sistemleri yaygın olarak kullanılmaktadır. Son yıllarda "rezorbe olabilen plak-vida sistemleri" etkin bir fiksasyon sistemi olarak dikkat çekmiş ve çeşitli endikasyonlar için daha yaygın kullanılmaya başlanmıştır (3).

Günümüzde kullanılan titanyum mini plak ve vidalar her ne kadar ''altın standart" olarak kullanılsa da tanısal veya terapötik radyolojik incelemelerde deri altında palpe edilebilen mini plaklara müdahale, bebeklerde kraniyofasiyal kemiklerin büyüme inhibisyonları, pasif yer değiştirme, mini vidaların gevşemesi, sıcak ve soğuk irritasyonu ve ikincil müdahale gibi bazı dezavantajları da bulunmaktadır. Özellikle çocuk hastalarda bu durumları minimal düzeye düşürmek için otuz yıldan fazla bir süredir biyolojik olarak rezorbe olabilen osteosentez materyalleri üzerinde çalışmalar yapılmıştır (3).

Biyolojik olarak rezorbe olabilen osteosentez materyalinin başlıca avantajları; fonksiyonel stresin, kemiğe yeniden şekillenirken ve olgunlaşırken kademeli olarak aktarılması ve materyalin cerrahi olarak çıkarılmasını gerektirmemesidir. Bu amaçla kullanılan çeşitli emilebilir polimerler arasında, poli-

L-laktit (PLLA), amorf poli-D, D,L-laktit (PDLLA), poliglikolid (PGA) ve bunların kopolimerleri (P [L / LD] LA ve PLGA) en önemli ve yaygın olarak kullanılan materyallerdir (4).

Mekanik özellikler, biyolojik uyumluluk ve biyolojik bozunma süresi, mevcut farklı sistemler arasında değişiklik gösterir. Bunlar, kullanılan polimerlere veya kopolimerlere, bunların kristalliklerine ve moleküler ağırlıklarına bağlıdır. Materyalleri üretmek ve oluşturmak için kullanılan yöntemler, sterilizasyon işlemi, kullanılan materyal miktarı ve implante edildikten sonra materyali örten dokuların perfüzyonu da sisteme göre farklılık gösterir. En sık kullanılan polilaktik asit (PLA), iki enantiyomerik forma sahiptir: L-laktik asit ve D-laktik asit. L-laktikte özdeş polimer zincirleri sıkıca paketlenebilir, bu da bu polimerleri kısmen kristalize yapar. D-izomerlerinin L-izomer bazlı bir polimerizasyon sistemine eklenmesi, paketin sıkılığını dengeler ve D-laktit miktarına bağlı olarak kristalliği azaltır veya amorf bir kopolimer ile sonuçlanır. Hem PLLA hem de PGA oldukça kristal olmasına rağmen, bunların kopolimerleri, örneğin PLLA: PGA yüzde oranı 82:18 ile amorftur. Mekanik özellikler, moleküler ağırlığın artmasıyla iyileştirilir, ancak diğer yandan bu özellikler biyolojik bozunma süresini uzatır (4).

Şu anda klinik olarak çok sayıda ve farklı rezorbe olabilen osteosentez materyal sistemi mevcuttur. Ancak bu materyaller, kullanılan polimer veya ilgili polimer bileşimleriyle karakterize edilirler ve farklı fiziksel özellikler, biyolojik uyumluluklar ve emilim süreleri ile 1 yıl ila 5 yıldan fazla süren kalıcılık ile sonuçlanırlar (4). Ayrıca, mevcut tüm rezorbe olabilen osteosentez materyal sistemlerinin, paslanmaz çelik veya titanyumdan yapılan geleneksel malzemeler ile karşılaştırıldığında, birincil ve sürekli gerilim veya eğilme mukavemeti (özellikle sertlik) çok daha düşüktür. Bu nedenle uygulama, özellikle güçlü ve yük taşımayan (orta yüz ve kafatası) ve istisnai olarak büyümekte olan hastalarda yüz bölümlerinin stabilizasyonu için önerilir (5).

Biyoemilebilir implant malzemeleri, yeni oluşan dokunun yüzey düzensizliğine dönüşmesine izin verir. Bu nedenle, bir emilebilir osteofiksasyon implant malzemesi toksik ve mutajenik etkilerden arındırılmıştır. Bununla birlikte bu materyallerin; iltihabi yanıt, implant gücünün hızlı kaybı, daha yüksek kırılma oranları, implantların yetersiz sertliği ve metalik implantlara kıyasla zayıflık gibi bazı sorunları vardır (6). Biyoemilebilir osteofiksasyon implantları, vücuttan herhangi bir eliminasyon belirtisi olmaksızın implantasyondan sonra parçalanan biyomateryaller ile karakterize edilir. Biyolojik bozunma süreci vücut sıvılarıyla temasa, sıcaklığa, harekete, moleküler ağırlığa, malzemenin kristal formuna ve geometrisine ve implante edilen dokuya

bağlıdır (7). İdeal rezorbe olabilen implant materyali, uygun gücü ters reaksiyonlara neden olmadan iyileşme süreci boyunca bozunurken sağlar (8).

Biyoemilebilir osteofiksasyon implantların başlıca dezavantajları, mekanik özellikleriyle ilgilidir. Geleneksel titanyum metal implantlardan daha zayıf oldukları için kırılma stabilitesi açısından düşük güven seviyelerine yol açarlar. Diğer bir sınırlama ise; materyalin biyouyumluluğu, bakteriyel yabancı cisim reaksiyonu özelliklerine sahip olan olumsuz doku tepkilerine neden olabilmektedir (9).

2.1. Poliglikolik asit (PGA)

Klinik olarak kullanılan ilk rezorbe olabilen materyal, hızlı bozunmaya yatkınlığı nedeniyle osteosentez için sınırlı klinik kullanıma sahip oldukça kristalli ve yüksek moleküler ağırlıklı bir molekül olan poliglikolik asit (PGA) idi. PGA'nın en büyük dezavantajı, implantasyondan yaklaşık 4-7 hafta sonra in vivo mekanik gücünü kaybetmesidir. Ek olarak, PGA'nın klinik kullanımı sırasında biriken asit bozunma ürünlerinin temizlenmesindeki zorluklar gibi yan etkileri gözlemlenmiştir. Bu olumsuz etkiler, maksillofasiyal osteosentezde saf PGA'nın kullanımını oldukça sınırlanmıştır (10).

2.2. Polilaktik asit (PLA): PLLA ve PDLA

Polilaktik asit (PLA), başka bir yüksek moleküler ağırlıklı biyoemilebilir polimerdir. Laktik asit içindeki optik olarak aktif karbonu iki stereoizomerik form üretir; poli-Laktit (PLLA) ve poli-D-laktit (PDLA). 1990'ların başından beri, PLLA, "birinci nesil" biyoemilebilir osteosentetik materyal olarak bir maksillofasiyal osteosentez materyali olarak kullanılmaktadır. Kristalliği ve hidrofobikliği nedeniyle, PLLA hidrolize dirençlidir, bu nedenle in vitro olarak tam güç kaybıyla birlikte biyo-rezorpsiyon, implantasyonun ilk 2 yılında meydana gelmez (10). Klinik bir ortamda, PLLA'nın toplam rezorpsiyon süresi 3,5 yıldan fazladır (11). Bildirilen sorunlar arasında yetersiz materyal yoğunluğu, yabancı cisim reaksiyonları ve geç bozunma doku yanıtı bulunmaktadır (9). Öte yandan, PDLA daha düşük kristalliğe sahiptir ve hidrolize daha az dirençlidir. Daha yavaş degradasyon hızı nedeniyle, PDLA yüksek düzeyde biyouyumludur ve orta yüz ve mandibula dahil olmak üzere tüm fasiyal osteosentetik cerrahiler için uygulanabilir ancak degradasyona dirençli kristalin partiküller, inflamatuar bir yanıt ortaya çıkarabilir (7).

2.3. PGA, PLLA ve PDLA Kopolimerleri

PGA, PLLA ve PDLA kopolimerleri, "ikinci nesil" biyoemilebilir osteosentetik malzemeler olarak saf PGA ve PLLA'ya tercih edilmiştir. Özellikleri, farklı bileşimler için glikolid:laktit oranını değiştirerek kontrol edilebilir. Kristalin PGA, PLLA ile birlikte polimerize edildiğinde hidrasyon ve hidroliz hızları artabilir (7). Bu nedenle, farklı hidroksi asit türevlerinin kopolimerizasyonu yoluyla, çeşitli farklı mekanik nitelikler ve biyolojik bozunma oranları elde edilebilir. Kopolimerin bozunma süresi sentez sırasında kullanılan monomerlerin oranına bağlıdır (10). Genel olarak, daha yüksek bir glikolid içeriği, daha hızlı bir bozunma oranına yol açar. Örneğin, 85:15 oranlı PDLA: PGA kopolimeri için bozunma süresi 5 aydır. Bununla birlikte, bu kuralın bir istisnası, en hızlı bozunma süresini gösteren 50:50 oranı ile PGA: PLLA oranıdır (7).

Kopolimer, 6-8 hafta boyunca yeterli mukavemet ve 12-18 aylık tam bir emilim süresi sağlayacak şekilde yapılandırılmıştır ve orta yüz osteosentezi için klinik uygulamada güvenli ve hızlı biyoemilebilir plak sistemleri olarak uygulanabilirdir (12). PLLA/PGA kopolimer plak sistemlerinin maksillofasiyal osteosentezde nispeten küçük postoperatif komplikasyon oranları ile uygulanabilirliği açıklanmıştır (13). Sitrik asit döngüsü yoluyla metabolize edilir ve sonunda akciğerler tarafından karbondioksit ve su olarak atılırlar. Amorf yapıları nedeniyle, kopolimerler herhangi bir kristal parçacığı serbest bırakmazlar ve biyolojik bozunma hızı, yüksek biyouyumluluğu kolaylaştıracak kadar yavaştır (10).

2.4. U-HA/PLLA Biyoaktif, Rezorbe Olabilen Materyaller

Son yıllarda yapılan çalışmalarda hidroksiapatit, belgelenmiş osteokondüktif kapasitesi sayesinde PLLA içerikli materyallere dahil edilmiştir (14). OSTEOTRANS MX® olarak bilinen mini plaklar, PLLA ile birleştirilmiş ince parçacıklı sinterlenmemiş hidroksiapatit (u-HA) ve karbonat iyonlarından oluşan bir kompozit malzemeden yapılır. 'Üçüncü nesil' biyoaktif/biyoemilebilir osteosentetik malzeme olarak, sinterlenmemiş hidroksiapatit/poli-L-laktitin (uHA/PLLA) kompozitleri, %30 ve %40 (u-HA parçacıklarının sırasıyla kompozitlerdeki oranı) ağırlık fraksiyonları içeren çeşitli mini vidalar ve mini plaklar halinde işlemden geçerler (15). Osteokondüktif ve biyolojik olarak parçalanabilir olduklarından, u-HA/PLLA nano-kompozitler kemik dokusuyla tam yer değiştirme için kullanılabilir (16).

u-HA/PLLA nano-kompozitler, in vivo 25 hafta boyunca insan kortikal kemiğine eşit bir bükülme mukavemetini korurlar (16). PLLA implante edildikten sonra vücut sıvıları ile hidrolizi ve biyolojik bozunma başlar. Yaklaşık 2 yıl boyunca PLLA'nın moleküler ağırlığı azalır ve u-HA fraksiyonu artar. PLLA matrisi 4 yıl sonra kompozitlerde tamamen yok olur, u-HA partikülleri ise 5,5 yıl sonra kemikle yer değiştirir. Bu uzun vadeli rezorpsiyon, yüzdeki çok ince cilt bölgelerinde (örn. periorbital bölgede) kullanıldığında plağı kaplayan lifli doku nedeniyle ciddi rahatsızlıklara sebep olabilir. Erken rezorbe olabilen polimerlerle karşılaştırıldığında uHA/PLLA osteokondüktif kompozitler, maksillofasiyal cerrahi sırasında daha stabil kemikli segment retansiyonu sağlar ve orta yüz ve mandibulanın fasiyal osteosentetik ameliyatlarında klinik kullanımı ile ilgili onaylanmış çalışmalar mevcuttur (17).

U-HA/PLLA kompozit malzeme, diğer PLLA içerikli materyallere göre bükülme mukavemeti, eğilme modülü, kesme dayanımı ve darbe dayanımı dahil olmak üzere daha yüksek mekanik dayanıma sahiptir. Yakın zamanda yapılan biyomekanik yükleme ile ilgili bir in vitro model çalışmasında, u-HA/PLLA plak sisteminin yüksek stabil mekanik özelliklerinin etkinliği açıkça gösterilmiştir (18). Erken osteokondüktif biyoaktivite, maksillofasiyal kırıklar ve osteotomiler gibi maksillofasiyal osteosentezde erken fonksiyonel iyileştirmeler için avantajlıdır. Bu nedenle, biyoaktif, osteokondüktif ve rezorbe olabilen özellikleri nedeniyle, u-HA/PLLA kompozit malzeme önemli ölçüde yenilikçi klinik avantajlara sahiptir ve yeni nesil bir malzeme olarak maksillofasiyal cerrahide geniş endikasyonları olabilir (19).

3. Metal Alaşımlı Vida ve Plaklar

Osteosentez implant materyalinin seçimi, büyük ölçüde gerçekleştirilecek işleve ve ayrıca implantın uygulanacağı yönteme bağlıdır. İnternal fiksasyon için kullanılan malzemeler, çeşitli temel mekanik gereksinimleri karşılamalıdır. Mevcut potansiyel biyomateryallerden yalnızca metal, kraniomaksillofasiyal kırık fiksasyon uygulamalarının çoğu için esneklik ve daha da önemlisi biyopasivitenin yanı sıra gerekli sertliği ve gücü de sağlayabilir. Malzeme sertliği, doku onarımının doğru şekilde gerçekleşmesi, yaralanma yerinde burkulmayı önleme ve kırık bölgesinde immobilizasyonu sağlama işlevi gördüğü için önemlidir (20). Bir malzemenin esnekliği, deformite derecesini belirler. Titanyum (Ti), paslanmaz çeliğe (Stainless Steel-SS) kıyasla daha düşük esnekliğe sahip olduğundan, kırılmaya neden olan işleme sorunlarının bir nedeni olabilir. Bir cihazın gücü (implant tarafından tolere edilebilen yük seviyesi), kırık bölge-

sinin redüksiyonunu ve stabilitesini korumada gerekli olduğu için de önemli bir husustur. Daha da önemlisi, tekrarlayan yükten kaynaklanan yorulmaya karşı malzeme direncidir. SS, Ti ile karşılaştırıldığında statik yüke karşı daha iyi bir dirence sahip olmasına rağmen, Ti ve alaşımları, yüksek döngü yorulma-yükleme koşullarında üstün olduklarını kanıtlamaktadır (21).

Titanyum, internal rijit fiksasyon için istenilen mekanik özellikler sergiler ve biyouyumluluk derecesi ile birleştirildiğinde, onu fiksasyon için uygun bir materyal haline getirir. Bu nedenlerle ve daha önce kullanılan diğer metallerin kusurlarının üstesinden gelmek için titanyum, çene-yüz iskeletinin rekonstrüksiyonunda altın standart haline gelmiştir (22). Titanyum, bir implant materyali olarak başarıyla kullanılmıştır ve titanyum implantlarla elde edilen bu başarı, yüzeyinde stabil oksit tabakası oluşması nedeniyle mükemmel biyouyumluluğuna borçludur. Ticari olarak saf titanyum, oksijen içeriği bakımından farklılık gösteren 4 sınıfa ayrılır. 4. derece en fazla (%0,4), 1. derece en az (%0,18) oksijen içeriğine sahiptir. Farklı titanyum dereceleri arasında var olan mekanik farklılıklar, temel olarak çok küçük miktarlarda bulunan kontaminant oranından kaynaklanmaktadır (23).

Titanyum; inert, aşındırıcı olmayan ve şekil verilebilir bir metaldir. Ayrıca titanyum, manyetik rezonans görüntülemede minimal distorsiyon ile postoperatif görüntülemede görünürlük avantajı sunar (24). Yapılan bir çalışmada titanyum meş kranioplasti, otogreftlere karşı son derece güvenli ve güvenilir bir alternatif olduğunu ve büyük boyutlu kraniyal defektlerde doğal kemik otogreftlerinin yerine daha çok tercih edilebilir olduğunu ortaya çıkarmıştır. Bu metalin dezavantajları, maliyet ve titanyumun gri rengiyle ilgili estetik sorunlarla temsil edilir. Gri renk yansıması, yumuşak doku durumu optimal olmadığında ve koyu renk ince mukozadan öne çıktığında daha belirgin hale gelir (25).

Maksillofasiyal cerrahide kullanılan metaller, kullanımları ile ortaya çıkan kusurların üstesinden gelmek için yıllar içinde geliştirilmiştir. Bu kusurlar; metal korozyonu ile ilgili sorunlar, istenen forma getirmenin zorluğu, osseointegrasyon problemlerinden maliyetlere ve radyografik incelemede saçılma varlığına ilişkin sorunlara kadar çeşitlilik gösterir. Çene-yüz cerrahı tarafından metal seçimi, kırığın tipine ve mekanik özellik gerekliliğine göre belirlenir (25).

3.1. Mini Vidalar

Mevcut rijit internal fiksasyonun temeli vidalar, plaklar ve kemik arasındaki etkileşimdir. Bu etkileşimi anlamak için cerrah önce vidayı, bileşenlerini ve amaçlanan işlevleri anlamalıdır. Vidanın ilk temel bileşeni çekirdektir. Bu,

genellikle vidayı içine alan kemik içindeki yuva bölgesini oluşturmak için gereken drill ile aynı çaptır. Dış çap, diş genişliğidir. Vida dişleri kemiğe geçer ve çekme kuvvetlerine direnç sağlar. Geleneksel sistemlerde belirli vida veya vida/plak sisteminin (örneğin 1,0 mm, 1,3 mm, 1,5 mm, 2,0 mm vb.) adını belirleyen bu dış diş çapıdır. Vidalar (ve tüm plaka / vida sistemi) için terminoloji, dış diş çapının ve vida tipinin ölçümünü izler. Dış diş çapı milimetre cinsinden ölçülür. Dolayısıyla ‘’2,4” ifadesi 2,4 mm dış diş çapını ifade eder (26).

Vidanın başı, stabiliteyi korumak için plak veya kemiğe geçer ve ayrıca tornavida tarafından vidayı yerleştirmek için kullanılır. Farklı vida başı türleri, farklı tornavida türlerine karşılık gelir. Synthes titanyum vidalar için bunlar haç (cruciform), PlusDrive veya Matrix şeklindedir. Vida dişleri arasındaki mesafeye ise ‘’adım (pitch)” denir. Öte yandan kraniomaksillofasiyal iskelet için kullanılan Matrix vida/plak sistemleri, uygulama alanlarına (orta yüz, mandibula, ortognatik) ve plak boyutlarına göre farklı bir yapıya sahiptir (26).

Vidaların amacı kemiği stabilize etmek, bir kemiği bir plağa veya bir plağı kemiğe doğru sabitlemek, kemiği sıkıştırmak veya distraktör gibi özel aletleri fikse etmektir. Kemiğin stabilizasyonu yalnızca vidalarla (konumsal veya kompresyon tekniği) veya kemiğin bir plağa sabitlenmesiyle gerçekleştirilebilir. Sıkıştırma, lag vida prensibi veya dinamik bir sıkıştırma plakası ile gerçekleştirilebilir. Kompresyon kavramı şu anda kemik iyileşmesi açısından tartışmalı olsa da kompresyon, redüksiyonun stabilitesini artırmaya yardımcı olur (27).

İki temel metal vida türü klinik kullanımdadır; tek dişli geleneksel vidalar ve kilitli başlı (locking head) vidalar. Tüm Matrix orta-yüz vidalarının çapı aynıdır ve 1,5 mm’dir. Emergency vidaları ise 1.8 mm’dir. Bununla birlikte, Matrix Mandibula vidaları farklı dış diş çaplarındadır (2,0, 2,4, 2,7 acil durum ve 2,9 mm) ve tüm Matrix mandibula plaklarıyla kullanılabilir (27).

Geleneksel vidaların üç alt tipi mevcuttur. İlk vida nesli, karşılık gelen boyutta bir kılavuzla ön işlem gerektiriyordu. Günümüzde, yerleştirme sırasında vida başlarının kopmasını önlemek için yalnızca biyolojik olarak parçalanabilen vidaların ön işleme ihtiyacı vardır. Kendiliğinden dönen bir vida (self-tapping), vida yuvası hazırlama ihtiyacını ortadan kaldırır. Böylece prosedürdeki adımlar ve zamandan tasarruf sağlanır. Kendinden kılavuzlu vidanın (self-tapping) ucundaki oluklar, bir musluk görevi görür ve vida ilerledikçe kemik kalıntılarını toplar. Kendinden delen ve kendinden kılavuzlu bir vida (self-drill ve self-tapping) ise, drill ihtiyacını ortadan kaldırır. Bu tip vidanın konik kenarı bir drill görevi görür, ancak kemik kalitesine bağlı olarak yalnızca sınırlı durumlarda kullanılır (28).

Kilitli başlı vidalar, biri vidayı kemiğe tutturmak için diğeri de vidayı plak kısmına kilitlemek için iki dişli bölge içeren vidalardır. Kilitli vida sistemlerinde baş kısmı ile çekirdek kısmı arasındaki diş aralığı orantılı olmalıdır. Bu hem kemiğin hem de plağın birbirine geçmesine izin verir. Orantısız bir adım, vida ve plağın birbirine geçmesini önleyebilir. Kilitli vidalar, plak/vida teknolojisinde önemli bir gelişmedir. Geleneksel vidalar plağı kemiğe bastırarak etki ederken, kilitli vidalar plağa kilitlenir. Kilitli plak-vida kombinasyonları böylece bir tür internal "eksternal fiksatör" haline gelir. Plak/vida/kemik ara yüzünü sağlam ve stabil tutmak için dış kemik tablasının bütünlüğüne bağlı değildirler. Düşük kaliteli kemikte özellikle avantajlıdırlar. Ayrıca vida hem plağa hem de kemiğe kilitlendiğinden plak, vida ve kemik arasında göreceli hareketler oluşmayacaktır. Bu da aşınmayı (plak, vida ve bitişik veya üstteki dokular arasındaki hareket) ve nihayetinde aşındırıcı korozyonu ve ayrıca vida gevşemesini azaltır (29,30).

3.2. Plaklar

Mandibulaya ilk rijit fiksasyon uygulamasından bu yana, kraniomaksillofasiyal fiksasyonda kullanılmak üzere boyut, şekil ve amaç bakımından farklılık gösteren çok sayıda plak tasarımı geliştirilmiş ve sunulmuştur. 1970'lerde başlayan ilk uygulamalardan bu yana, implantları ve dolayısıyla hasta bakımını iyileştirmek için malzeme ve tasarımda sürekli değişiklikler yapılmıştır. Geçtiğimiz yirmi yıldaki gelişmeler, belirli anatomik bölgelere özgü plakların tasarımı, titanyum meş, kilitleme teknolojisi gibi birçok yenilik maksillofasiyal travma tedavilerine katkı sağlamıştır (31).

Bir plak sisteminin temel işlevi, kemiği stabilize etmek ve/veya bir boşluğu veya geçici veya kalıcı olarak stabil tutmaktır. Kemiğin stabilizasyonu, çok çeşitli form ve tipteki plaklarla ve farklı teknikler kullanılarak gerçekleştirilebilir. Plak tasarımına göre plaklar; adaptasyon plakları, kompresyon plakları ve kilitli plaklar olarak sınıflandırılabilir. Adaptasyon plaklarında yuvarlak plak delikleri bulunur. Vidalar tipik olarak her deliğin ortasına yerleştirilir. Kompresyon plakları, eksantrik olarak yerleştirilmiş vidaların deliğin eğik iç yüzeyinden aşağı kaymasına ve sonunda plak deliği içinde ortalanmasına izin veren, eğik bir iç yüzeye sahip özel olarak tasarlanmış oval şekilli plak deliklerine sahiptir. Bu işlem sırasında tek bir parçaya sıkıca tutturulan vida, altta yatan kemiği de beraberinde sıkıştırır. Bu, parçanın kırık hattına doğru belirli bir hareketini kolaylaştırır. Bu prosedür bir kırığın her iki tarafında gerçekleştirilirse, sonuçta iki parça sıkıştırılır ve prosedür, bir kompresyon osteosentezi olarak tanımlanır. Kilitli plaklarda dişli plak delikleri bulunur.

Kilitleme vidası her zaman plak deliğine merkezi olarak kilitleneceğinden, 2.4 sisteminde, vida plak kısmına kesinlikle dik olarak yerleştirilmelidir. Matrix mandibula kilitli plakları, 15 dereceye kadar vida açısına izin verir. Bununla birlikte, geleneksel vidaların bir kilitli plak ile de kullanılabileceğine dikkat edilmelidir, ancak bu durumda plak vidaya kilitlenmeyecektir (26).

Plaklar, farklı boyutlarda (yükseklik, genişlik, uzunluk) bulunurlar, ancak geleneksel plak sistemlerinde bunlar tipik olarak bir plakla birlikte kullanılan vidaların dış çekirdek çapı ile tanımlanır. Bu nedenle, "2.0 plak" terimi, plak sisteminin 2,0 mm vidalarla birlikte kullanıldığı anlamına gelir. Bu değer, plak boyutları hakkında bilgi içermez, cerrahlar arasındaki iletişimi kolaylaştırmak için kullanılır. Plakların kullanım amacına göre farklı boyutları vardır. Mandibula (yük taşıyıcı plakalar) gibi yük taşıyan bölgelerdeki defektleri fikse etmek için kullanılan plakların, frontal kemik gibi yük taşımayan alanlarda kullanılan plaklara kıyasla daha büyük olması gerekir. Plaklar ayrıca, yıllarca süren ürün geliştirme ve klinik araştırmalarla gelişen farklı tasarımlara sahiptir. İlk plaklar nispeten basit bar benzeri tasarıma sahipken, daha yeni plak tasarımları, 3 boyutlu bükülmeyi kolaylaştırmak ve plak-kemik arasındaki temas alanını azaltmak için lateral oluklara sahiptir. Böylece yumuşak dokunun büyümesine ve alttaki kemiğin daha iyi damarlanmasına izin verir. Diğer plak tasarımları, orbita plakları gibi anatomik bölgeler için özel plakları içerir. İşlevleri kemik segmentlerinin çok fazla fiksasyonu değil, orbital duvarların yeniden yapılandırılmasıdır (32).

Boyut, şekil ve uygulamadaki çeşitlilik açısından en büyük pay, kraniyofasiyal plaklara aittir. Kraniyofasiyal bölgede, Matrix sistemi ve geleneksel 1,0, 1,3, 1,5 ve 2,0 mm plak sistemleri kullanılabilir. Bu plaklar uzunluk, genişlik ve profil açısından büyük farklılıklar gösterir. Düz plaklar, çoklu bağlantı adaptasyon plakları, eğimli orbita rim plakları ve destek plakları kullanılan plakların çoğunu oluşturur. Destek plağı, çapraz bağlantılı tasarımı sayesinde artırılmış stabilite avantajına sahiptir. L, eğik L, X, Y, Z, T, H ve çift Y plakları ve birden çok boyut ve uzunluktaki box plaklar, kraniofasiyal bölgede tamamlayıcı plaklardır. İnternal orbital yaralanmanın özel rekonstrüksiyonu için sekiz farklı internal orbital plak mevcuttur. Diğer fiksasyon cihazları arasında kraniyal burr hole kapakları, kraniyal klempler ve çok sayıda meş tipi bulunur (33).

Mandibular plakların, çeşitli koşullar ve durumlar için çok sayıda formu geliştirilmiştir. Mini plaklar, yük paylaşma durumlarında minimum veya orta düzeyde direnç gerektiren kırıklar için endike olduğunda kullanılır. Mini plaklar kilitli sistemli de olabilir. Daha rijit mandibula plakları çeşitli şekillerde üretilir. Bunlar, üniversal fraktür plakları ve sınırlı temaslı dinamik kompre-

syon plaklarını (Limited Contact Dynamic Compression Plate-LC-DCP) içerir. Üniversal fraktür plakları, kolay bükülmeye, periosteal büyümeye ve sınırlı kemik temasına izin veren bir zincir bağlantı tasarımına sahiptir. LC-DCP'nin alt yüzeyi ayrıca sınırlı kemik temasına izin vererek yine periosteal büyümeye izin verir.

Rekonstrüksiyon plakları, atrofik dişsiz mandibulaların ve çok parçalı kırıkların fiksasyonu veya daha büyük bir plağın yük taşıma etkilerini gerektiren rekonstrüksiyon için geliştirilmiştir. Bunlar kilitleme teknolojisini de kullanabilirler. Ek olarak, rekonstrüksiyon plaklarına eklenebilen ve 2 milimetrelik (0-6 mm) aralıklarla ayarlanabilen kondiler kafa eklentisi mevcuttur. Matrix mandibula sistemine benzer mandibular plaklar mevcuttur. Günümüzde artık vakaya özel ve anatomik oluşumlara tam uyumlu plaklar da üretilmektedir (34). Yakın zamanda yapılan bir çalışmada, 3-D yazıcı ile kişiye özel üretilen plakların da etkinliği kanıtlanmıştır (34).

4. Sonuç

Maksillofasiyal bölge osteosentezinde kullanılan materyaller, kullanımları ile ortaya çıkan kusurların üstesinden gelmek için yıllar içinde geliştirilmiştir. Bu kusurlar; metal korozyonu ile ilgili problemlerden onları istenen forma getirmenin zorluğuna, implant başarısızlıklarından maliyetleriyle ilgili problemlere ve radyografik incelemede saçılma varlığına kadar çeşitlilik gösterir. 1970'li yıllardan beri yapılan birçok kontrollü çalışmada, titanyum materyali kendini kanıtlamış ve günümüzde altın standart haline gelmiştir. Titanyum materyallerine alternatif olarak gösterilen ve günümüzde kullanımı yaygınlaşan rezorbe olabilen materyallerin avantajları olmasına rağmen, kullanımları ile ilgili sınırlamalar mevcuttur ve daha çok kontrollü çalışmaya ihtiyaç vardır. Maksillofasiyal cerrah tarafından materyal seçimi, yine de kırığın tipine ve her bir özel durumda mekanik özellik gerekliliğine göre belirlenir.

Kaynaklar

Singaram M, G SV, Udhayakumar RK. Prevalence, pattern, etiology, and management of maxillofacial trauma in a developing country: a retrospective study. J Korean Assoc Oral Maxillofac Surg. 2016;42(4):174-181.

Buijs GJ, van Bakelen NB, Jansma J, et al. A randomized clinical trial of biodegradable and titanium fixation systems in maxillofacial surgery. J Dent Res. 2012;91(3):299-304.

Kulkarni RK, Moore EG, Hegyeli AF, Leonard F. Biodegradable poly(lactic acid) polymers. J Biomed Mater Res. 1971;5(3):169-181.

Buijs GJ, Stegenga B, Bos RR. Efficacy and safety of biodegradable osteofixation devices in oral and maxillofacial surgery: a systematic review. J Dent Res. 2006;85(11):980-989.

Andriano KP, Daniels AU, Heller J. Biocompatibility and mechanical properties of a totally absorbable composite material for orthopaedic fixation devices. J Appl Biomater. 1992;3(3):197-206.

Bali RK, Sharma P, Jindal S, Gaba S. To evaluate the efficacy of biodegradable plating system for fixation of maxillofacial fractures: A prospective study. Natl J Maxillofac Surg. 2013;4(2):167-172.

Park YW. Bioabsorbable osteofixation for orthognathic surgery. Maxillofac Plast Reconstr Surg. 2015;37(1):6. Published 2015 Feb 19.

Al-Moraissi EA, Ellis E 3rd. Biodegradable and Titanium Osteosynthesis Provide Similar Stability for Orthognathic Surgery. J Oral Maxillofac Surg. 2015;73(9):1795-1808.

Sukegawa S, Kanno T, Nagano D, Shibata A, Sukegawa-Takahashi Y, Furuki Y. The Clinical Feasibility of Newly Developed Thin Flat-Type Bioresorbable Osteosynthesis Devices for the Internal Fixation of Zygomatic Fractures: Is There a Difference in Healing Between Bioresorbable Materials and Titanium Osteosynthesis?. J Craniofac Surg. 2016;27(8):2124-2129.

Schumann P, Lindhorst D, Wagner ME, Schramm A, Gellrich NC, Rücker M. Perspectives on resorbable osteosynthesis materials in craniomaxillofacial surgery. Pathobiology.

Bergsma JE, de Bruijn WC, Rozema FR, Bos RR, Boering G. Late degradation tissue response to poly(L-lactide) bone plates and screws. Biomaterials. 1995;16(1):25-31.

Yang L, Xu M, Jin X, et al. Complications of absorbable fixation in maxillofacial surgery: a meta-analysis. PLoS One. 2013;8(6):e67449. Published 2013 Jun 28.

Sukegawa S, Kanno T, Matsumoto K, Sukegawa-Takahashi Y, Masui M, Furuki Y. Complications of a poly-L-lactic acid and polyglycolic acid osteosynthesis device for internal fixation in maxillofacial surgery. Odontology. 2018;106(4):360-368.

Shikinami Y, Matsusue Y, Nakamura T. The complete process of bioresorption and bone replacement using devices made of forged composites of raw hydroxyapatite particles/poly l-lactide (F-u-HA/PLLA). Biomaterials. 2005;26(27):5542-5551.

Kanno T, Karino M, Yoshino A, Koike T, Ide T, Tatsumi H, et al. Feasibility of single folded unsintered hydroxyapatite particles/poly-L-lactide composite sheet in combined orbital floor and medial wall fracture reconstruction. J Hard Tissue Biol 2017;26:237—44.

Kanno T, Tatsumi H, Karino M, Koike T, Ide T, Sekine J. The applicability of an unsintered hydroxyapatite particles/poly-Llactide composite sheet with tack fixation for orbital fracture reconstruction. J Hard Tissue Biol 2016;25:329—34.

Shikinami Y, Matsusue Y, Nakamura T. The complete process of bioresorption and bone replacement using devices made of forged composites of raw hydroxyapatite particles/poly l-lactide (F-u-HA/PLLA). Biomaterials. 2005;26(27):5542-5551.

Sukegawa S, Kanno T, Manabe Y, et al. Biomechanical Loading Evaluation of Unsintered Hydroxyapatite/poly-l-lactide Plate System in Bilateral Sagittal Split Ramus Osteotomy. Materials (Basel). 2017;10(7):764. Published 2017 Jul 7.

Landes C, Ballon A, Ghanaati S, Tran A, Sader R. Treatment of malar and midfacial fractures with osteoconductive forged unsintered hydroxyapatite and poly-L-lactide composite internal fixation devices. J Oral Maxillofac Surg. 2014;72(7):1328-1338.

Steinemann SG (1997) Metal for craniomaxillofacial internal fixation implants and its physiological implications. Greenberg AL, Prein J(eds), Principles of internal fixation using theAO/ASIF Technique. Berlin New York Berlin Heidelberg: Springer-Verlag, 107–112.

Hayes JS, Richards RG. The use of titanium and stainless steel in fracture fixation. Expert Rev Med Devices. 2010;7(6):843-853.

Elias CN, Lima JHC, Valiev R, et al. Biomedical applications of titanium and its alloys. J Minerals Met Mater Soc. 2008;60(3):46-9.

Tschernitschek H, Borchers L, Geurtsen W. Nonalloyed titanium as a bioinert metal--a review. Quintessence Int. 2005;36(7-8):523-530.

Dorri M, Nasser M, Oliver R. Resorbable versus titanium plates for facial fractures. Cochrane Database Syst Rev. 2009;(1):CD007158. Published 2009 Jan 21.

Jeyaraj P. Efficacy and Versatility of the 3-D Titanium Mesh Implant in the Closure of Large Post-Craniectomy Osseous Defects, and its Therapeutic Role in Reversing the Syndrome of the Trephined: Clinical Study of a Case Series and Review of Literature. J Maxillofac Oral Surg. 2016;15(1):82-92.

Haug RH, Jenkins WS, Brandt MT. Advances in plate and screw technology: thoughts on design and clinical application. Semin Plastic Surg. 2002;16(3):219–227.

Aghdashi F, Forouzmehr A, Nahvi G, Tabrizi R, Jafarian M, Majdi S. Assessment of compression and strength of divergent screws mounted on miniplates and dynamic compression plate in fixation of mandibular body fractures: an in vitro study. Br J Oral Maxillofac Surg. 2020;58(10):e260-e264.

Kumar VK, Prasad K, Sansgiri T, Ranganath K, Shwetha V, Al-Khuteja K. Self-Drilling Versus Self-Tapping Screws: A 3D Finite Element Analysis. Craniomaxillofac Trauma Reconstr. 2021;14(1):4-10.

Vashistha A, Singh M, Chaudhary M, Agarwal N, Kaur G. Comparison of 2 mm single locking miniplates versus 2 mm two non-locking miniplates in sym-

physis and parasymphysis fracture of mandible. J Oral Biol Craniofac Res. 2017;7(1):42-48.

Kumar BP, Kumar KA, Venkatesh V, Mohan AP, Ramesh K, Mallikarjun K. Study of Efficacy and the Comparison Between 2.0 mm Locking Plating System and 2.0 mm Standard Plating System in Mandibular Fractures. J Maxillofac Oral Surg.

Haug RH, Fattahi TT, Goltz M. A biomechanical evaluation of mandibular angle fracture plating techniques. J Oral Maxillofac Surg. 2001;59(10):1199-1210.

Hu W, Agrawal M, Thadani S, et al. Comparative evaluation of a single 2.0-mm AO locking reconstruction plate with conventional miniplate osteosynthesis for treatment of linear non-comminuted fractures of symphysis and parasymphsis region of the mandible. J Stomatol Oral Maxillofac Surg. 2019;120(1):11-15.

Kuttenberger JJ, Hardt N. Long-term results following reconstruction of craniofacial defects with titanium micro-mesh systems. J Maxillofac Surg. 2001;29(2):75-81.

Kraeima J, Glas HH, Witjes MJH, Schepman KP. Patient-specific pre-contouring of osteosynthesis plates for mandibular reconstruction: Using a three-dimensional key printed solution. J Craniomaxillofac Surg. 2018;46(6):1037-1040.

BÖLÜM 2

ZİGOMATİK İMPLANT CERRAHİSİ

Zygomatic Implant Surgery

Funda GÖKER

(DDS, Ph.D.), University of Milan, Department of Biomedical, Surgical and Dental Sciences, Milan, Italy
e-mail: funda.goker@unimi.it.
ORCID: 0000-0002-2354-361X

1. Giriş

Zigomatik implantlar (ZI), Brånemark tarafından 1990'larda, ileri derecede atrofik posterior maksiller kemiğe sahip hastaların oral rehabilitasyonlarında, kemik grefti ihtiyacını ortadan kaldırmak ve zigomatik kemikte sabit bir ankraj elde etmek için alternatif bir tedavi yöntemi olarak sunulmuştur.[1] Zigomatik implantlar günümüzde, yüksek başarı oranları ile gelecek vaat eden bir tedavi yöntemidir. Geleneksel yöntemlere kıyasla, daha az sayıda implant ile tedavinin mümkün olabilmesi, toplam tedavi/iyileşme süresinin kısalması, düşük morbidite, ve tüm bunların sonucu daha düşük bir toplam maliyet gibi pek çok avantajlar sunarlar.[2,3,4] Zigomatik implantlar, konvansiyonel implantlar gibi titanyum materyalinden üretilmişlerdir ve yerleştirme yerleri olan zigomatik kemik ile alveolar kemikte bulunan üst yapı protez bağlantı noktaları arasındaki uzaklığa bağlı olarak 30 ila 60 mm arası değişen uzunluklara sahiptirler. Anatomik kısıtlamalardan kaynaklanan açılı yerleştirilmeleri sonucu

karşılaşılan sorunlar, 17-30-45° açılı boyun kısımları ve 17-60° dereceler arası açılı abutmentler ile tolere edilebilir.

Zigomatik implantlar, esas ankraj alanları zigomatik kemikte olduğu için, ileri seviyede atrofik maksillaya sahip hastalarda dahi uygulanabilirler (Şekil 1). Genel olarak bilateral olarak iki veya dört implant şeklinde yerleştirilirler, ancak bazı hastalarda tek taraf ve tek zigomatik implant şeklinde, yerleştirilmeleri gerekebilir. Birçok vakada, ilave sabit bir destek sağlamak için, anterior bölgeye yerleştirilen geleneksel implantlara ilave olarak kullanılırlar. Genelde, çiğneme yüklerini azaltmak ve splintleme ile implantlar etrafında eşit bir stres dağılımı oluşturabilmek amacıyla, pre-maksillaya yerleştirilen 2 ile 4 konvansiyonel dental implant ve posteriorda 2-4 zigomatik implant yerleştirilmesi, en çok tercih edilen protokoldür.[5]

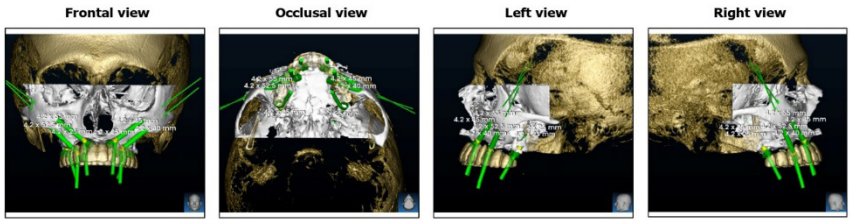

Şekil 1: Zigomatik implant operasyon öncesi planlama

Zigomatik implantların dişeti çıkış profili genellikle alveolar kemik kretin 10-15 mm palatinalinde olacak şekilde konumlanmıştır. Bu sebeple protez üst yapıya gerekli önem verilmeli ve uygun ağız hijyeni sağlayacak şekilde tasarlanmalıdır. Uzunluk ve açısal olarak uygun bir abutman seçilmesi, implantların vida çıkışının mümkün olduğunca oklüzal yüzeylere denk getirilmesi ve üst yapı protezin oral hijyen göz önüne alarak tasarlanması zigo-matik implant başarısı etkileyebilecek önemli faktörlerdir.[4]

Zigomatik implantların yerleştirildiği zigomatik kemik gövdesi, yüz ve kafa tabanı arasında kritik bir konumdadır. Başlıca dört önemli anatomik boşluğu (orbita, maksiller sinüs, pterigo-palatinal fossa, infra-temporal fossa) destekler ve korur. Medio-lateral olarak kadınlarda ortalama 7.6 +/- 1.45 mm, erkeklerde 8 +/- 2.26 mm olan bu alan, genellikle iki zigomatik implantın apikalinde en az 1 mm kemik kalınlığı muhafaza edilecek şekilde yerleştirilmesine olanak tanır.[6,7] Zigomatik kemik, merkezde trabeküler bir yapısı ve dolayısıyla mükemmel bir yoğunluğa sahip olmamasına rağmen çok kalın bikortikal yapıyla çevrelenmesi nedeniyle implantların yerleştirilmesi için uygun bir bölge teşkil eder. Zigomatik kemik mineral yoğunluğu (BMD) erkekte

yaklaşık 398.94 +/- 99.11 mg/cm^3, kadında 369.95 +/- 188.80 mg/cm^3 'dür. Nadir olarak, bazı hastalarda, zigomatik kemik iki kortikali arası trabeküler kemik tabakasında ileri derecede kayıplar görülebilir. Ameliyat öncesi radyografik görüntülerin dikkatlice incelenmesi ve uygun bir planlama, zigomatik implantların başarısı açısından çok önemlidir.[6,7]

Konvansiyonel dental implantlarda primer stabilitenin esasları, implant yüzeyi ve kemik dokusu arasındaki mekanik retansiyona dayanır. Bu temel kavram esasında zigomatik implantlar içinde geçerlidir. Zigomatik arkın trabeküler bölgesi zigomatik implantların stabilizasyonunda fazla önem taşımaz. Zigomatik implantlar esas ankrajlarını dört kortikal kemik bölgesinden alırlar (Apikalde: zigomatik arkın iki kortikal tabakası, koronalde: maksiller alveoler kemik palatinal korteks ve maksiller sinüs kortikal taban).[6]

Zigomatik implant cerrahilerinde atrofik çeneler veya tedavi edilmemiş zigomatik kemik kırıkları, bazı durumlarda, implant yerleştirilmesini olanaksız bir hale getirmektedir. Böyle durumlarda, apikal çapı 3.2 mm gibi daha dar olan zigomatik impantlar, distal trans-sinuzal implantlar veya pterigoid implantlar gibi alternatifler kullanılabilir.[8] Ayrıca, bazı durumlarda pterigoid implantlar, üst yapı protezlere daha dengeli bir yük dağılımı sağlamak için, zigomatik implantlara ek olarak yerleştirilebilmektedir.

2. Hastaların Radyolojik Değerlendirilmesi

İleri derecede atrofik dişsiz çenelerde, maksiller kemik ve maksiller sinüs anatomileri pekçok varyasyon gösterebilir. Buna ek olarak hastaların pek çoğunda, sağ ve sol bölge arası morfolojik asimetriler mevcuttur. Hastalarda operasyon öncesi planlama aşamasında, aşağıda sıralanan faktörler, radyografilerden dikkatlice analiz edilmelidir:

- Zigomatik kemik boyutları (zigomatik implantın yerleşme bölgesindeki kemiğin uzunluğu, kalınlığı, komşu yapılarla ilişkisi. Bu veriler, implantın doğru yerleştirilmesine izin vererek, iyileşme süresi boyunca stabilitesini sağlama şansını en üst düzeye çıkarır ve komşu yapılarda olası kazalar sonucu hasar ve perforasyon riskini azaltır),
- Zigomatik kemik kortikal ve trabeküler yapısı,
- Sinüs ve maksiller kemik sınırları ve bunların zigomatik kemik ile uzaysal ilişkileri (Bu anatomik parametreler, aynı zamanda protez rehabilitasyonu için de implantların optimal bir şekilde konumlandırılmasını planlamaya olanak verir. İmplantın aşırı palatinalde konumlanmasına engel olarak, ileride olası konuşma, çiğneme ve protetik sorunların ortaya çıkmasını önler),
- Maksiller sinüs yapısı,

- Rezidüel alveolar kret ve bitişik sert damak bölgesi yapısı (Bu değerlendirmede önceki başarısız implant rehabilitasyon girişimleri ve bunların kemik üzerindeki sonuçları göz önüne alınmalıdır),
- Pre-maksiller alveolar kret yükseklik ve kalınlık (ilave geleneksel dental implantların planlanması açısından önemlidir).

Postoperatif dönemde radyolojik filmler, zigomatik implantın pozisyonu, maksiller/zigomatik kemiklerin durumu ve maksiller sinüste ortaya çıkabilecek herhangi bir enflamatuar sorunu değerlendirmek için kullanılır.

3. Zigomatik Implantların Endikasyonları

Günümüzde zigomatik implantlar ile geleneksel yöntemler karşılaştırılmakta ve toplam tedavi süresi ve maliyetleri azaltmalarının önemi, zigomatik implantlar için bir avantaj olarak vurgulanmaktadır. Herhangi bir kemik greftinin iyileşmesi için teknik süreleri beklemeden, immediat yükleme ile implant üstü protezlerle oral rehabilitasyon isteyen/planlanan 60-65 yaş üstü dişsiz ve ileri derecede atrofik maksillaya sahip olan her hasta zigomatik implant uygulamaları için tedavi adayı olarak kabul edilebilir. Özellikle, yukarıda belirtilen yaşa ulaşmamış olsalar bile, önceki ve tekrarlanan kemik rekonstrüksiyonu/ dental implant uygulamaları başarısızlıkları durumlarında, zigomatik implantlar endike olabilir.

Morfolojik-iskeletsel-okluzyon-estetik problemlerin hepsinin birarada görüldüğü ve immediat yükleme ile oral rehabilitasyon isteyen hastalar, bazı durumlarda zigomatik implantlar için endikasyon teşkil edebilir. Nadir vakalarda, ortognatik rekonstrüktif cerrahi ve zigomatik implant cerrahisi aynı anda uygulanabilmektedir. Simültane LeFort I ve zigomatik implant yerleştirilmeleri ile ilgili yayınlar literatürde mevcuttur. Ancak, sıralan kriterlere uyan her hasta, hemen zigomatik implant adayı olarak düşünülmemeli ve karar vermede hastaya özel diğer pek çok faktör değerlendirilmelidir.

Zigomatik implantların geleneksel endikasyonları:[9, 10, 11, 12, 13]

- Total atrofik maksiller kemik Cawood V/VI[14] (Bu tip hastalar genelde Quad Zigomatik implant endikasyonudur. Sağlı sollu ikişer ve toplamda 4 zigomatik implant uygulanır. Pre-maksillada ilave geleneksel implantlar üst yapı protezlere destek için tavsiye edilir),
- Posterior bölgede aşırı atrofik total dişsiz hastalarda geleneksel implantlara ilave olarak arka bölgede onlay/inlay kemik gereken hastalar (Bu tip hastalar genelde 2 geleneksel dental implanta ilave olarak toplam 2 zigomatik implant uygulanacak hasta endikasyonuna girer),

- Geleneksel implant ve/veya kemik greftleri uygulanmış ve başarısız olmuş ileri derecede atrofik dişsiz üst çeneye sahip hastalar,
- Yaşlanma veya dişlerin erken çekilmesi sonucu dişsiz maksiller kemiğe sahip hastalar,
- Daha genç ancak kongenital rahatsızlıklar (kongenital dişsizlik gibi) veya ektodermal displazi gibi bazı sendromlar sonucu aşırı atrofik dişsiz maksiller kemiğe sahip hastalar,
- Onkolojik hemi-maksillektomi ve rekonstruktif ameliyatlar sonucu üst çenede yetersiz kemiğe sahip hastalar,
- Travma veya doğumsal nedenlerle maksiller defektlere sahip hastalar,
- Maxiller atrofi veya asimetri sonucu morfolojik-iskeletsel-okluzyon-fizyolojik-estetik problemlere sahip olup, implant üstü immediat yüklemeli protezlerle oral rehabilitasyon isteyen genç ve sağlıklı hastalar (Bu tip hastalarda zigomatik implantlar ortognatik cerrahiler ile simültane olarak yerleştirilebilir),
- Total dişsiz ileri derecede atrofik maksiller kemiğe sahip ve önceliği immediat fonksiyon olan hastalar.

4. Zigomatik İmplantların Kontrendikasyonları

Zigomatik implantların kullanımına yönelik genel kontrendikasyonlar, geleneksel implantoloji ile aynıdır:[4]

- Akut sinüs enfeksiyonlar,
- Kontrol altında olmayan sistemik ve neoplastik hastalıklar,
- Maksilla ve zigoma bölgesi patolojileri,
- Sigara, alkol veya uyuşturucu bağımlılığı,
- İleri derece psikiyatrik rahatsızlıklar,
- Kötü hijyen alışkanlıkları;
- Bruksizm gibi ileri derecede parafonksiyona sahip hastalar.

Zigomatik implantların kendine özgü kontrendikasyonları arasında elmacık kemik ve komşu bölgelere uygulanan (kollagen yanak implantları gibi) estetik tedaviler uygulanmış hastalara özellikle dikkat etmek gerekebilir. Ayrıca bu hastalar bu tür cerrahi geçmişlerini saklamaya genellikle meyilli olabilirler. Kişisel deneyim olarak, kliniğimizde zigomatik implant uygulanmış ve önceden elmacık kemik bölgesine estetik girişim geçirmiş bir hastada zigomatik implant sonrası, yumuşak doku bölgesinde post-operatif fistüllü abse gelişmiştir. Bu sebeple anamnezin düzgün alınması zigomatik implantların başarısında kilit faktördür. Ameliyat sonrası iyileşme için hastaların sağlıklı dokulara sahip olması şarttır ve herhangibir biyomateryal veya dolgu mad-

desinin varlığı, bölgede iyileşme için gerekli kanlanmayı bozabilir ve buna bağlı çeşitli problemler ortaya çıkabilir.

Bifosfonat kullanan hastalarla ilgili bir kesin bir kontrendikasyon yoktur, ancak bu tür hastalarda çeneleri ilgilendiren herhangi bir cerrahi yaklaşımda, BRONJ (Bifosfonatlara bağlı çenelerin osteonekrozu) riskinden dolayı çok dikkatli olunmasını gereklidir.

5. Zigomatik İmplant Cerrahi Teknikleri

Günümüzde zigomatik implant yerleştirme ameliyatları için tanımlanmış alternatif teknikler vardır.[15,16]

- Brånemark tarafından tanımlanmış olan *"Brånemark teknik"* veya *"Klasik teknik"*[16]
- "*Sinus slot teknik*"[17]
- "*Extra-sinus teknik*"[18] veya "*Extra-maksiller teknik*"[19] veya "*The exteriorized approach*" [20]

Günümüzde en ideal zigomatik implant yerleştirme protokolü olarak tanımlanmış bir teknik üzerinde henüz anlaşmaya varılmamıştır. Yukarıda listelenen tüm cerrahi protokoller kendi içinde ve birbirine göre bazı avantaj ve dezavantajlara sahiptir. Literatürde, ancak farklı teknikleri, sistematik ve örnekleme yolu ile karşılaştıran yayınların artması sonucu daha bilimsel değerlendirmeler yapılabilecektir.[21,22]

İlk yıllarda, primer stabilitesi yüksek, başarılı zigomatik implant uygulamaları için dört farklı kemik korteksine fikse olmaları gerektiği düşünülmekteydi (implantın ağız içine çıkan koronal kısmında, maksiller sinus kortikal taban ve maksiller alveolar kemik krestal bölge palatinal korteks ankrajı; apeks kısmında ise zigomatik kemik alt ve üst korteks tabaka ankrajı).[6] Buna karşılık günümüzde, ileri derecede rezorbe üst çene ve krestal seviyede implantı çevreleyen ve ankrajını sağlayan kortikal kemik eksikliklerinde bile, sadece iki zigomatik kemik kortikalinden ankraj alan zigomatik implantların primer stabilitesinin dahi yüksek olduğu ve başarılı sonuçların elde edilebildiği kabul edilmektedir.[16]

Wen ve arakadaşları tarafından yayınlanan ileri derecede atrofik maksillalarda farklı zigomatik implant yerleştirme yöntemlerinin karşılaştırıldığı, bir sonsuz (finite) element analiz araştırmasının sonuçlarına göre, baş-yüz bölgesi kemikleri üzerinde yük (stress) miktar ve dağılımı açısından, teknikler arası, herhangibir istatistiksel anlamlı fark yoktur.[21]

Freedman arkadaşları tarafından yayınlanan başka bir sonsuz element analiz araştırmasının sonuçlarına göre, ekstra-sinüs yöntemle yerleştirilen zigomatik implantlarda, alveolar kemik ankrajı sağlandığında okluzal ve lateral güçler tarafından meydana gelen internal stresin, alveolar kemikten destek almayan implantlara göre daha az olduğu tespit edilmiştir.[23] Dört kortikal kemik ankrajı avantajlı olabilir, ancak ileri derecede atrofik maksillalarda koronal bölgede zigomatik implant fiksasyonu her vakada mümkün olamayabilmektedir.

Zigomatik implant cerrahilerinde karşılaşılan ana zorluklar, azalmış cerrahi görüş açısı ve cerrahi aletlerin kontrolü ile ilgilidir. Literatürde açıklanan tüm cerrahi protokoller uzun frez kullanımı gerektirir ve implantların yerleştirilme akslarının kontrolünde hekimleri sınırlayıcı bir etki gösterebilir.

Cerrahi protokollere ilave olarak tanımlanmış minimal invasiv yaklaşımlar: Günümüzde halen teknolojik olarak gelişme aşamasında olan minimal invasiv yaklaşımlar; hastaya özel rehberli cerrahi sistemleri (custom-made drill guides), bilgisayar rehberli cerrahi navigasyon sistemleri ve endoskopi-rehberli sistemleri kapsar.[24,25]

Hastaya özel rehberli zigomatik implant cerrahilerinde, hastaların tomografileri ve implantlara özel bilgisayar planlama yazılımları kullanılarak, zigomatik implant açıları ve en uygun konumları planlanır. Buna uygun olarak maksiller kemik ve implant cerrahisi rehber plakları stereolitografik yöntemlerle hazırlanır. Hazırlanan rehber plaklar ameliyat sırasında maksillaya osteosentez vidaları ile tutturulur ve zigomatik implantlar yerleştirilir. Bu amaçla firmalar, rehber silindirik paslanmaz çelik içeren akrilik plaklardan, 3D (üç boyutlu) printing yöntemleri ile hazırlanmış titanyum plaklara uzanan, çeşitli alternatif rehber sistemleri sürekli güncelleyerek, hekimlerin kullanımına sunmaktadırlar.

Zigomatik implantlar için bilgisayar rehberli cerrahi navigasyon sistemleri, ilk kez Schramm ve arkadaşları tarafından tanımlanmıştır.[26] Bu yöntem spiral bilgisayarlı tomografi ile elde edilen verilerin, bir cerrahi navigasyon sistemine aktarılmasını içerir. Buna uygun olarak operasyon öncesi planlama yapılır ve ameliyat sırasında zigomatik implantların mevcut andaki anatomik konumları kontrol edilebilir. Genelde ameliyat sırasında hastanın kafasına veya maksillasına LED vericiler yerleştirilir, bu sayede zigomatik dril ve implantların konumları bilgisayar ekranından takip edilir.[26]

6. Zigomatik İmplantoloji Cerrahi Protokol

Zigomatik implant cerrahi tekniklerinin planlaması, hastanın morfolojisi dikkatlice incelenerek yapılmalıdır. Her hasta fizyonomisi intra-sinuzal veya

extra-sinuzal implant yerleşimleri için uygun olmayabilir. Örneğin, maksilla ön duvarın ileri derecede içbükey olduğu ve/veya palatinal kemiğin ileri derecede rezorbe olduğu bazı durumlarda sonrasında yapılacak protez üst yapı uygulamaları pratik olarak hemen hemen imkansız hale gelebilir ve bu durum genelde, çok kaba yapıda protezlerle sonuçlanır. Böyle durumlarda maksilla ile büyük ölçüde temas etmeden, alveolar kretten distalde zigomatik kemiğe uzanıp ankraj alan zigomatik implant yerleşmi planlamaları daha uygun olabilir. Tüm bunlara ek olarak, mümkün olduğunca sinüs membranı koruyan implant yerleşmeleri, ileride sinüzit gibi olası enflamatuar sonuçları büyük ölçüde önlemektedir. Bu açılardan, klasik protokole alternatif olarak önerilen, slot teknik ve ekstra-sinüzal teknikler klasiğe göre daha konservatif yaklaşımlardır. Ancak her hastada aşırı atrofik kemikler nedeni ile konservatif cerrahi uygulamalar sundukları avantajlara rağmen mümkün olmayabilir.

Zigomatik implant yerleştirilmelerinde, klasik olarak apikaldeki zigomatik kemik ankarajına ek olarak, koronalde alveolar kemik ankrajı tavsiye edilmektedir. Ancak, günümüzde gittikçe artan sayıda yayında, vestibüler kemikten alınan desteğin yokluğuna/azlığına rağmen zigomatik implantların başarılı olabileceği belirtilmektedir. Ayrıca özellikle boyun bölgesi yivsiz ve düz olan zigomatik implantlar, ilerde oluşabilecek peri-implant mukozit veya peri-implantitis gibi periodontal problemlerin meydana gelmesini azaltabilir.

Yukarıda tarif edilen faktörlere bağlı olarak, zigomatik implantların mümkün olduğunca alveolar kret tepesine denk gelecek şekilde ve maksiller sinüs fonksiyonlarına zarar vermeyecek şekilde yerleştirilmesi uygun olacaktır.

Genel olarak özetlenmek istenirse zigomatik implant cerrahi protokol aşağıdaki basamakları içerir:

- Klasik olarak zigomatik implant yerleştirme ameliyatları genel anestezi veya derin sedasyon altında yapılır.
- Ameliyatlar öncesi çalışma bölgesi lokal anesteziklerle uyuşturulmalıdır. Lokal anestezi prosedürü simültan olarak dört farklı lokal anestezik bölgeyi içerir:

1. Normal infiltrasyon anestezisi (1:50.000 epinefrin) Santral kesici diş ile üçüncü azı diş arası bukkal sulkusta (lidokain ve 1:50.000 epinefrin içeren yaklaşık 3.6 ml lokal anestezik solüsyon ile) ve posterior superior alveolar sinirin blok anestezisi (alveolar krest tepesinden yaklaşık 1 cm palatinale doğru).
2. Oral yaklaşım infra-orbital sinir bloğu (lidokain ve 1:50.000 epinefrin veya octapressin ve 1.8 ml prilokain ile).

3. Palatin foramen majus sfeno-palatin ganglion blok anestezisi (lidokain ve 1:50.000 epinefrin veya felypressin ile yaklaşık 1.8 ml prilokain)
4. Zigoma alanı çevresinde infiltrasyon anestezisi yaklaşık 3.6 ml lidokain kullanarak cilt yoluyla (1:50.000 epinefrin).

- Operasyonlar maksiller krestal kemikte palatinale yakın insizyon ile başlar. Posteriorda lateral serbestleyici kesileri takiben, muko-periosteal flap kaldırılarak ameliyat bölgesi açığa çıkarılır. Sonrasında tüm kemik ameliyatları ve implant bölgesi hazırlıkları cerrahi tekniğe uygun ve implant üretici firmaların talimatlarına göre frezler ve cerrahi aletler kullanılarak tamamlanır.
- Kullanılan ilk dril frez zigomatik kemiğe tamamen penetre olmalı ve dış kortikal tabakadan çıkışı, periorbital bölge dış deri üzerine yerleştirilen parmak ucu ile hissedilmelidir.
- Zigomatik implant yuvalarının açılması esnasında maksimum 800 rpm hız kullanılmalıdır.
- En son kullanılan dril frezin çapının zigomatik implant çapından bir derece düşük olması tavsiye edilir. Bu fark, frezleme sonrası implantların yerleştirilmesi (ve primer stabilite sağlanması) safhasında, implantın apeksinin kemikten daha dışarı çıkışını önler.
- Yerleştirilen zigomatik implant, implant kemik yuvasından yaklaşık 2mm düşük olarak hesaplanır. Bunun amacı, implantın yerleştirildikten sonra apeksinin zigomatik kemik dışında, kemiği aşan bir şekilde konumlanmasının (extra-zygomatic apical trespassing) önüne geçilmesidir. Bu durum periostitis ve periorbital flegman gibi diğer daha ciddi komplikasyonlara yol açabilir.
- Zigomatik implant apikal kısmı zigomatik kemiğe, koronal kısmı alveolar kemiğe fikse olacak şekilde düşük bir hızda (20-40), maksimum 40-45 Ncm tork ile yerleştirilir. Son 360 derecelik tur el raşeti ile tamamlanır.
- Gerekli durumlarda, cerrahi bölge rezorbe olabilen kollajen membranlarla örtülür. Özellikle vestibüler maksiller konkavite vakalarında Bichat yağ yastığı ile kapatılması uygun olabilir.
- Flaplar rezorbe olabilen sürekli dikişlerle kapatılır.
- Operasyonu takiben uygun protez üst yapılar ile immediat yükleme tavsiye edilir.
- Anterior implantlar kanin bölgesine, posterior implantlar yaklaşık birinci daimi molar bölgesine denk gelir.
- İdealde iki infraorbital foramen arasından geçen hayali çizgiye anterior implantlar 25-47 arası açıyla, posterior implantlar ise 39-62 arası değişen bir açıyla yerleştirilmelidir.
- İki implant apeksleri arası konverjan bir pozisyonda olmalı ancak birbirleri ile temas etmemelidir.
- Oral kaviteye doğru diverjan konumlu olan implantlar, iki paralel konumlu implanttan, biyomekanik olarak daha fonsiyoneldir.

- İmplantların alveolar çıkış profilleri mümkün olduğu kadar alveolar kret merkezine yerleştirilmelidir ve gövdeleri maksiller sinüsün fonksiyonlarına engel olmayacak şekilde konumlanmalıdır.
- Özellikle çok dar palatinal kemiğe sahip üst çenelerde, implantların yerleşimi daha yüzeyel bir konumdadır ve genelde alveolar kemik ile tamamıyla çevrelenmeyebilir. Böyle hastalarda implantın aşırı eğimli olmasının önüne geçmek için, implant gövde maksiller sinüsün içinden geçirilir.
- İmplantın boyun kısmı mümkün olduğunca alveolar kret ile aynı seviyede veya çok az miktarda uzun olmalıdır.
- İmplantların yerleştirilmesini takiben, protez abutmanlar vidalanmadan önce, öncelikle en ideal çıkış profiline sahip abutman açıları dikkatlice incelenip belirlenmeli ve bunu takiben uygun bulunan abutman yerleştirilmelidir.

6.1. Operasyonlarda komplikasyonların önlenmesi için dikkat edilmesi gereken noktalar:

- Zigomatik implantlarda "safe zone" denilen güvenli üçgen anatomik bölge, infra-orbital sinir çıkışı, orbita tabanı ve masseter kas tendonları arasında kalan bölgedir. Hastanın kemik kalınlığı, sinüste yapılacak osteotomilerin derinliğini belirler. Ayrıca ileri derecede atrofik olan çenelerde, birinci molarlar arası gerçekleştirilen mukozal insizyonlarda descending palatinal arter çıkışbölgesine zarar vermemeye özen gösterilmelidir.
- Kazayla lezyon oluşturmamak için, iki taraflı stenon kanalı (parotis bezi duktusu- buccinator kas ve bukkal mukozayı delerek üst ikinci molar hizasında ağıza açılan) çıkışı tespit edilip, posteriordeki serbestleyici insizyonlarda zarar vermemeye dikkat edilmelidir.
- Zigoma retraktör, lateral orbital rim ve zigomatik ark bileşimine yerleştirilmelidir.
- Zigomatik arkı iyice açığa çıkarmak mutlak şart değildir. Parmak zigomatik çentiğe (notch) yerleştirilip, malar gövde boyunca zigomatik boşluğa doğru disseksiyon yapılır.
- Masseter kas, yüzeyel ve derin olmak üzere iki kısımdan oluşur. Masseter kas yüzeyel bölümün orijini yani yapışma bölgesi zigomatik ark ve zigomatik kemik prosesusunda yer alan aponöroz, yani lifli ve derin fasya katmanıdır. Masseter kasın zigomatik kemikteki yapışma bölgesinde insizyon, veya keskin diseksiyon sonucu oluşabilecek laserasyonlardan her zaman kaçınılmalıdır. Kas yaralanmaları, ciddi kanamalara yol açabilir. Kasları açığa çıkarırken korumak amaçlı, nemli gazlı bezler kullanılabilir, ancak ameliyat bitiminde bunların ameliyat bölgesinde unutulmamasına dikkat edilmelidir.
- Zigomatik implantlar 35-45 Ncm arası tork ile yerleştirilmelidir. Maksimum 45 Ncm tork kullanılmalıdır, aksi takdirde implanta zarar ve kemikte kırık veya nekroz riski ortaya çkar.

- Bilateral zigomatik implant uygulamalarında, önde spina nazal bölgeye proteze destek amacı ile geleneksel implant yerleştirilmesi gerekebilir ve bu bölgenin direkt gözlemlenebilmesi açısından iki taraf arası uzanan insizyonlar avantajlıdır. Ancak özellikle genel anestezi uygulanması mümkün olmayan bazı durumlarda, hemimaksiller (tek tararflı) insizyonlar planlanabilir. Ayrıca zigomatik implant yerleştirmeleri tek taraflı gerekebilir veya özellikle quad (bilateral toplam 4 zigomatik implant) zigomatik implant yerleştirilmelerinde, hekim ve/veya hasta iki ayrı ameliyat seansını tercih edebilir.
- Zigomatik implant ameliyatlarında mukoperiostal flap implant sayısına bağlı olarak iki şekilde kaldırılabilir: Bilteral iki zigomatik implant uygulamalarında, alve-olar kret, infraorbital sinir çıkışı mediali, maksiller kemik anterolateral duvarı, masseter kasın tendonlarının bulunduğu zigomatik arkın başlangıcına ulaşılıncaya dek açılır. Bu esnada infraorbital sinirlere zarar vermemeye özel dikkat edilmeli ve paranasal bölge infraorbital sinir çıkışının medialine kadar açığa çıkarılmalıdır. İnfraorbital foramen operasyon bölgesi üst sınırını, zigo-matik arkın başlangıç noktası ise operasyon bölgesi arka sınırını temsil eder. Arkın dış yüzünü tam olarak ortaya çıkarmak, özel durumlar haricinde ger-ekmez. Normalde, frezin çıktığının algısı, zigomatik kemiğin derisi üzerine yerleştirilen parmak uçları tarafından hissedilebilir.
- Quad (4) zigomatik implant uygulamalarına genelde hastaların subperiostal kemik miktarı incelenerek karar verilir. Ameliyat bölgesi daha geniştir ve mukoperistal flap alt orbital kenarına (rim) kadar uzanır. İnfraorbital foramen açığa çıkarılır ve medial ve distalden izole edilir. İnfraorbital foramenler ve ilgili sinir çıkışı tüm cerrahi aşama boyunca kontrol altında tutulmalıdır. Ante-rior implant infraorbital sinirden güvenli bir mesafede (3-4 mm) yerleştirilmelidir. Bu esnada sinir zedelenme riskini azaltmak için cerrahi bir şablon kullanılabilir.
- Posterior implantlar yaklaşık birinci molar bölgesinde ağza açılır. Anterior implantların ağza çıkış bölgesi ise yaklaşık kanin seviyesine denk gelir ve bu bölge nasal insizürün (çentiğin) yaklaşık 5 mm lateraline denk gelir. Maksiller kemiğin frontal transversal yönde atrofiye uğradığı durumlarda anterior implantların, daha eğimli, olarak lateral kesici diş bölgesinden ağza açılacak şekilde yerleştirilmeleri gerekebilir.
- İdealde iki infraorbital foramen arasından geçen hayali çizgiye anterior zigomatik implantlar 25-47 arası açıyla, posterior zigomatik implantlar 39-62 arası değişen bir açıyla yerleştirilmelidir.
- Maksiller kemiğin osteotomisi esnasında, zigomatik implant yuvası hazırlaması esnasında ve yuva boyunca sinüs mukozasının açığa çıktığı bölgelerde, Schnei-der membranının sinüs elevasyon cerrahi aletleri ile eleve edilmesi, membran yırtıklarının önüne geçer ve sinüzit riskini azalttır. Genelde zigomaya yakın bölgelerde sinüs membranında oluşan küçük zedelenmeler sinüslerde pek bir probleme yol açmaz ve kendiliğinden iyileşir. Ancak özellikle sinus membranın alveolar bölgeye yakın olan yırtılmalarında, rezorbe olabilen membranlarla veya Bichat yağ yastıkları kullanılarak, bölge korunarak kapatılmalıdır. Böyle durumlarda özellikle oroantral fistül oluşma riski fazladır.

- Koronalde bucco-palatinal kemik miktarı yerleştirilecek zigomatik implantların eğimini belirler.
- Zigomatik implantların yerleştirilmeden önce planlanan konumlarının, orbital tabana ve infraorbital sinir çıkışına güvenli bir uzaklıkta oldukları kontrol edilmelidir.
- Zigomatik implantlar mümkün olduğunca bikortikal ankraj alabilecek şekilde yerleştirilmelidirler. Kullanılan ilk dril frez zigomatik kemiğe tamamen penetre olmalı ve dış kortikal tabakadan çıkışı, periorbital bölge dış deri üzerine yerleştirilen parmak ucu ile hissedilmelidir.
- Posteriordaki implant, zigomatik kemik kalınlığından (alt kortikal tabaka- orta spongioz tabaka- üst kortikal tabaka) tamamen geçmeli ve distalde üst kortikale ulaşmalıdır ancak ucu daha uzun olarak dışarı çıkmamalıdır. Bu aşamada olası kazaları önlemek için zigomatik implant tüm safhaları direk gözlemlenmelidir. Ayrıca, bu adımın doğrulanması için orbita alt sınırın lateral kenarı yanak derisi üzerinden parmak ucuyla frezin çıkış noktası açısından kontrol edilmelidir.
- Genellikle posteriordan önce daha karmaşık ve tehlikeli olan anterior zigomatik implant bölgenin hazırlanması tercih edilir. Bunu takiben, mevcut kalan kemik miktar ve durumuna göre posterior implant eğimlendirilerek posterior bölge hazırlığı tamamlanır.
- Posterior yuva, implant apekslerinin birleşip birbirini engellememesi için olabildiğince arkada ve dikey açıda olmalıdır. Ancak bazı yazarlar, önce posterior implantın, mümkün olacak en distal bölgede ve vertikal yerleştirilmesini takiben, anterior implantın eğiminin ve konumunun daha kolay ayarlandığını savunmaktadırlar. Önce hangi implantın yerleştirileceği daha çok operasyonu yapan hekimin tercihine bağlıdır.
- Hacmin yeterli olduğu zigomatik kemiklerde, implant apekslerinin eksenlerini antero-posterior farklı akslarda yerleştirmek mümkün olabilir. Ancak bu durum, panoramik filmler gibi, geleneksel radyografilerde apekslerin temas halinde görünmesine neden olabilir.
- İmplant yuvasının hazırlanmasını takiben derinlik ölçer ile kontrol, implantın boyunun tam tespit edilmesi açısından önemlidir. Ayrıca derinlik ölçer ile distal kortikal implant çıkış bölgesi yine parmak ucuyla kontrol edilebilir. Zigomatik kemik ikinci kortikalinden çıkan implantlar, hastanın iyileşmesini takiben, bölgede ağrılı durumlara yol açabilir. Böyle durumlarda ameliyat bölgesinin açılıp, implant ucundaki fazlalık kısım kesilmelidir.
- Zigomatik implant yuvasını açan rehber frez ucunun, kesici olamayan ve elmacık kemiği örten yumuşak dokulara zarar vermeyecek şekilde üretilmesi bu ameliyatlarda avataj sağlayacaktır.
- Genelde koruyucu amaçlı olarak implant yuvası osteotomisinde, distal korteks sınırından 2 mm daha aşağıda implant yuvası preparasyonun sonlandırılması tavsiye edilir.

6.2. Zigomatik Implant Operasyon Öncesi Protokol

Hastaların ameliyat öncesi klinik muayeneleri bilgisayarlı tomografiler ve ortopantomografiler ile anatomik yapıların ve olası maksiller sinüs patolojilerinin kontrolünü içerir. Ameliyattan bir hafta önce profesyonel ağız hijyeni seansları ile klorheksidin diglükonat (% 0.2) ağız gargaraları hastaların periodontal sağlıkları, dolayısıyla planlanan implantların başarısı açısından önemlidir. Hastalara ameliyat öncesi bir gece önceden başlamak üzere tercihen amoksisilin ve klavulanat potasyum içerikli antibiyotik reçete edilir (toplam 6 gün boyunca her 8 saatte bir 1 g tablet dozunda). Penisiline alerji olduğunda alternatif olarak makrolid antibiyotikler reçete edilebilir.

6.3. Zigomatik Implant Operasyon Sonrası Protokol

Zigomatik ameliyat sonrası protokolde, normal sinüs kaldırma operasyonu sonrası protokol ve dikkat edilmesi gereken hususlar aynen geçerlidir. Ameliyat sonrasında olası enfeksiyonların önüne geçilmesi amacı ile tercihen amoksisilin ve klavulanat potasyum içerikli antibiyotiklere en az altı gün boyunca devam edilir.

Zigomatik implant sonrası reçete:

- Post-operatif enfeksiyon riskini ortadan kaldırmak için hastaya uygun bir antibiotik (6-10 gün).
- Ağrı kesici olarak non steroidal bir antienflamatuar (NSAID) (6-7 günlük).
- Ödem, şişlik azaltmak için (1mg Betametasone) gibi steriod içerikli ilaçlar (2-3 gün için hap formu).
- Nasal vazokonstruktor içeren Biorinil türü ilaçlar.

Genel olarak, hastalar 10 gün sonra genel klinik takip için geri çağrılır. Takip eden 1 ay ve ilk yıl 3 ayda bir ve ardından yılda iki kez kontrolleri yapılır. Toronto protezli hastalarda, her 6 ayda bir Toronto protezleri vidalardan çıkarılıp çevreleyen dokuların durumunu kontrol etmek önerilebilir.

7. Zigomatik İmplant Cerrahisi Komplikasyonları

Literatüre göre zigomatik implant yerleştirilmesini takiben görülen majör komplikasyonlar, ZI entegrasyon kaybı, oroantral açıklık, sinüzit, cerrahi bölgede parestezi, mukozit, periimplantitis, orbital kaviteye penetrasyon, kutanöz fistül ve implant kayıplarıdır.[13, 15, 24, 27]

- Genelde sinüzit en sık görülen komplikasyonlardan biri kabul edilir.[28] Ancak bazı yazarlara göre ZI'lar şiddetli rinosinüzit komplikasyonları ile ilişkili değildir.[29] Bununla birlikte ekstra-sinus yaklaşımlarda, implantın çoğu maksiller kemiğin dışına yerleştirildiği için, sinüzit olasığının daha düşük bir oranda olduğu rapor edilmiştir.[15, 19, 30, 31]
- Peri-implant mukozitis vakalarında, tedavi için Diode lazer uygulamaları tavsiye edilebilir.
- Kutanöz fistül, durumlarında iki aşamalı cerrahi yaklaşımı tavsiye edilebilir. İlk aşamada fistülektomi ve eş zamanlı lipofilling ve 6 ay sonra estetik olarak gerekirse ek bir lipofilling yapılabilir.
- Protezlerin başarısını etkileyen faktörler: kemik-implant arası stres dağılımı, implant uzunluğu, sayısı, konumu, eğimi, protez cinsi, malzeme özellikleri, yükleme şekli (immediat veya gecikmiş), protez splintleme protokolleri, kantilever kuvvetler ve bruksizm.
- Zigomatik implantlar, geleneksel implantlardan daha uzun ve koronalde (alve-olar kret bölgesinde) sınırlı kemik desteğine sahip oldukları için yatay yükler altında bükülme meyilleri daha fazladır.[4] Bu nedenlerden dolayı, üst yapı protezlerin planlamasında dengeli yük dağılımına özellikle ağır bruksizm hastalarında dikkat edilmelidir.
- Tek taraflı ZI uygulamalarında, yük daha dengesiz dağılacağı için, çift taraflı ZI yerleştirmelerine göre başarısızlık biraz daha yüksek olabilir.[11]
- Posteriorda ZI ve anteriorda dental implantları üst yapı protezler ile sabit bir şekilde kombine splintleme uygulamaları, implantlar çevresi stresi azaltmak ve üst yapı proteze eşit bir gerilim dağılımı oluşturmak için en çok tercih edilen protokol olarak kabul edilir. [5]
- ZI'lerin dişeti çıkış profili genellikle alveolar sırtın 10 -15 mm medialinde konumlanır, ve üst yapı protezler bu durum dikkate alınarak, hastaların ağız hijyeni uygulamalarını bozmayacak şekilde tasarlanmalıdır.
- Uygun uzunluk ve açıda abutman seçimi, okluzal implant başı vida yerleşimi ve protez kalınlığını belirleyici kritik bir önemdedir (17- 60° derece arası değişen açılı multi unit abutmanlar ile alveolar kret üzerinde ideale yakın bir çıkış profili sağlanabilir).[11, 12, 32]
- Sigara tiryakiliği komplikasyon oluşumu riskini arttırıcı bir faktör olarak kabul edilir.

7.1. Intra-operatif komplikasyonlar

Zigomatik implant cerrahisi, çevresindeki kritik yapılar nedeni ile bölge anatomisi hakkında derin bir bilgi gerektirir. Oldukça kısıtlı görme alanı ve uzun bir gövdeye sahip bu implantların hazırlık ve yerleştirme safhalarında yapılan en ufak hatalar bile hassas çevre dokulara zarar verme riskine sahiptir.

Literatürde orbital kavite ve hatta intra-cerebral penetrasyon rapor etmiş yayınlar vardır.[33] Pterigoid bölgeyi içeren bir uygulama aşırı kranial pozis-

yonu dolayısıyla, implant apeksinin temporal fossaya ulaşması ile sonuçlanmıştır.

Posterior superior alveolar arterin ve infraorbital arterin intraosseöz anastomozunun perforasyonu implant cerrahileri sırasında aşırı bir kanamaya neden olabilir. Ancak tüm hastalarda bilgisayarlı tomografi (CT) taramaları ile arteriyel anastomozları saptamak mümkün değildir. Vakaların sadece %53'ünde anastomozlar preoperatif CT ile değerlendirilebilmektedir.[34]

Diğer intra-operatif komplikasyonlar, infraorbital ve zigomatik fasiyal sinir hasar, sinus membran perforasyonu ve zigomatik kemikte kırık şeklinde sıralanabilir. Sinir hasarları genelde kendiliğinden altı ay içinde iyileşme gösterir. Zigomatik arkın kırıklarında, hekim plak ile arkı fikse edibilecek bilgi ve beceriye sahip olmalıdır.

Apikal bölge küçük sinüs perforasyonları ileride pek sorun yaratmazken, alveolar kemiğe yakın geniş perforasyonlar özellikle oroantral fistüle sebebiyet verebilir. Böyle durumlarda Bichat yağ yastığı veya kollagen membranlarla yırtık bölgesi kapatılabilir.

Masseter kasın zigomatik kemikteki yapışma bölgesinde insizyon, veya keskin diseksiyon sonucu oluşabilecek laserasyonlardan her zaman kaçınılmalıdır. Kas yaralanmaları, ciddi kanamalara yol açabilir. Kasları açığa çıkarırken korumak için nemli gazlı bezler kullanılabilir, ancak ameliyat bitiminde bunların ameliyat bölgesinde unutulmamasına dikkat edilmelidir.

7.2. Erken dönem post-operatif komplikasyonlar

Erken dönem, cerrahiyi takip eden ilk 6 ayı, dolayısıyla implantın iyileşme ve abutman aşamasını içerir. Bu dönem en sık görülen durum, yaklaşık on gün içinde kendiliğinden düzelen yüz hematomudur. Ayrıca infraorbital foramen bölgesi hafif sinir hasarları sonucunda malar ve paranazal bölgelerde rahatsız edici duyu bozuklukları yaşayabilir. Bu durum normal şartlar altında ameliyattan 3 ila 8 hafta sonra kaybolur.

Bu tür ameliyatlardan sonra, analjeziklerle tedavi edilen hafif-orta şiddette postoperatif ağrı yaygın olarak görülür.

Zigomatik implant cerrahilerinde kullanılan frezlerin uzunluğu sebebi ile hastalarda dönen aletlerin sürtünmesi nedeniyle alt dudakta laserasyon yaralanmaları olabilir.

Ameliyatı takip eden ilk üç gün içinde hastalarda orta derecede burun kanaması meydana gelebilir. Kanamadan kaçınmak için, hastaya hapşırmayı kontrol etmesi, intrasinüs basıncını çok fazla artırmaması ve burun

boşluğundan kuvvetli hava çıkışına sebep olabilecek hareketlerden kaçınması tavsiye edilir.

Zigomatik implant içi abutman vidası boşluğu, bazı vakalarda oral kavite ve sinüs arası iletişime ve dolayısıyla ilesinüzite neden olabilir.[35]

İntra-sinüzal teknikle yerleştirilen implantlarda, protetik abutman çevresi mukozada iltihaplanma ve hiperplazi meydana gelebilir. Bunun ana nedeni çıkış profili, adipoz (yağlı) doku içeren palatinal mukozada konumlanmış implantlardır. Adipoz dokunun çıkarılması ile bu durumu önlemek mümkündür

Son olarak, implant kaybı, sinüzit ve oroantral iletişim erken dönem kom-plikasyonlar içinde sayılabilir. Ancak bu son iki olay, daha çok ilk altı aydan sonraki dönemde daha sık görülür

7.3. Geç dönem post-operatif komplikasyonlar

Sinuzit, implant çevresi yumuşak dokularda enfeksiyon, gingival hiperplazi, gingival resorbsiyon, oroantral komunikasyon, kutanöz fistül, periorbital abse, derin peri-implantitis ve implant kaybı geç dönem komplikasyonlar içinde sayılabilir.

Özellikle implant çevresi dokularda peri-implanter mukozitis ve peri-implantititis vakaları geleneksel dental implantlardan daha az miktarda alveo-lar kemikle çevrili zigomatik implantlarda oldukça sorun yaratabilir. Bu sebeple hastaların oral hijyen eğitimi, takibi ve protezlerin oral hijyene engel olmayacak şekilde tasarlanmış olması özel önem taşır.[36]

7.4. Protezlerle ilgili komplikasyonlar

Protez rehabilitasyonu ile ilgili sorunlar iki ana kategoriye ayrılabilir. Birincisi, çiğneme ve konuşma kusurlarını, ağız hijyenini korumadaki zorlukları ve hasta için rahatsızlık içeren protez tasarımıyla ilgili sorunları içerir. İkincisi ise protez bileşenlerini etkileyen mekanik komplikasyonlarla ilgilidir (örneğin, protez aşırı yük durumlarından dolayı genellikle abutmentlerin veya bağlantı vidalarının kırılması veya vidaların gevşemesi gibi).

Aparicio zigomatik implantlarda protezlerle immediat yüklemelerin implant ark stabilizasyonuna yardımcı olduğu ve lateral ile rotasyonel hareketleri azaltarak, iyileşen kemik üzerindeki stresi önleyebildiği, dolayısı ile hem hızlı osseointegrasyona hem de iyi bir bariyer oluşumuna izin verdiğinden, komplikasyonların azaltılmasında etkili olabileceğini önermiştir.

Ayrıca, cerrahi seansta abutmantların vidalanmasının dokuların iyileşmesini kolaylaştırdığını savunmuştur.[4]

7.5. Maksiller sinüsü ilgilendiren durumlar

Zigomatik implantlar, maksiller sinüs ile yakın ilişki içindedir. Buna bağlı olarak, çeşitli klinik formlarında sinüzit (akut tekrarlayan veya kronik) ZI yerleştirilmeleri sonrası karşılaşılabilen en sık komplikasyonu temsil eder. Maksiller sinüsleri etkileyecek komplikasyon riskini azaltmak için hastanın operasyon öncesi özenle tetkik edilmesi önemlidir. Mevcut sinüs patolojileri, kronik sinüzit, alerjik rinosinüzit, tekrarlayan sinüzit gibi rahatsızlıklar, sigara tiryakisi hastalar, post-operatif sinüs problemleri açısından riskli hastalardır. Hastalar ger-ekirse operasyon öncesinde bir kulak-burun-boğaz uzmanı değerlendirmesinden geçmelidir. Tomografi değerlendirmeleri sadece kemik miktarı tespitini değil, aynı zamanda maksiller sinüs ve osteomeatal kompleks incelemelerinide içermeli-dir. Ameliyat öncesi antibiyotik tedavisi bu açıdan da önemlidir. Ayrıca post-operatif burun açıcılar hastalara reçete edilebilir. Zigomatik implant hastalarında sinüzit tedavisi geleneksel tedavi ile aynıdır.

8. Sonuç

Günümüzde zigomatik implantlar için pek çok cerrahi protokol tanımlanmıştır. Tüm bu tedavi protokollerinde özellikle vurgulanan ana avantaj, zigomatik implantların öncesinde kemik ogmantasyon gerektirmeden, direkt olarak uygulanabilmeleridir. Bunun doğal sonucu olarak tedavi süreci ve masrafları belirgin bir düzeyde azalmakta, ayrıca otojen kemik uygulamalarında görülen verici bölge kemik morbiditesi gibi riskler ortadan kalkmaktadır. Zigomatik implantların immediyat yüklenmeleri sonucu hastaların estetik ve fizyolojik fonsiyonları ve dolayısıyla yaşam kalitelerinde kısa sürede belirgin bir artış olmaktadır. Ancak, zigomatik implantların yerleştirildiği bölge oldukça kritik anatomik yapılara komşudur ve bu tür ameliyatlar uygun bir eğitim görmüş, deneyimli hekimler tarafından yapılmalıdır.

Kaynaklar

1. Brånemark, P-I. Surgery and fixture installation. Zygomaticus fixture clinical procedures. 1st ed. Göteborg, Sweden: Nobel Biocare AB;1998

2.Chana H, Smith G, Bansal H, Zahra D. A Retrospective Cohort Study of the Survival Rate of 88 Zygomatic Implants Placed Over an 18-year Period. Int J Oral Maxillofac Implants. 2019;34(2):461-470. doi: 10.11607/jomi.6790. PMID: 30883622.

3.Aparicio C, Ouazzani W, Garcia R, Arevalo X, Muela R, Fortes V. A prospective clinical study on titanium implants in the zygomatic arch for prosthetic rehabilitation of the atrophic edentulous max illa with a follow-up of 6 months to 5 years. Clin Implant Dent Relat Res 2006; 8(3):114–122.

4.Aparicio C, Manresa C, Francisco K, Claros P, Alandez J, Gonzalez-Martin O, Albrektsson T. Zygomatic implants: indications, techniques and outcomes, and the Zygomatic Success Code. Periodontology 2000 2014; 66(1):41–58

5.Atalay B, Doganay O, Saracoglu BK, Bultan O, Hafiz G. Clinical Evaluation of Zygomatic Implant-Supported Fixed and Removable Prosthesis. J CraniofacSurg 2017; 28(1):185–189.

6.Nkenke E, Hahn M, Lell M, Wiltfang J, Schultze-Mosgau S, Stech B, Radespiel-Tröger M, Neukam FW. Anatomic site evaluation of the zygomatic bone for dental implant placement. Clin Oral Implants Res. 2003;14(1):72-79. doi: 10.1034/j.1600-0501.2003.140110.x. PMID: 12562368.

7.Rossi M, Duarte LR, Mendonça R, Fernandes A. Anatomical bases for the insertion of zygomatic implants. Clin Implant Dent Relat Res. 2008;10(4):271-5. doi: 10.1111/j.1708-8208.2008.00091.x. Epub 2008 Apr 1. PMID: 18384404.

8.Grecchi F, Salvatori P, Zingari F, D'uva M, Bianco R, Gallo F, Grecchi EM. La versatilità dell'implantologia zigomatica. Evoluzione di una tecnica. DM-Il dentista moderna. 2017

9.Nocini PF, D'Agostino A, Chiarini L, Trevisiol L, Procacci P. Simultaneous Le Fort I osteotomy and zygomatic implants placement with delayed prosthetic rehabilitation. J Craniofac Surg. 2014;25(3):1021-4. doi: 10.1097/SCS.0000000000000742. PMID: 24705239.

10.Kreissl ME, Heydecke G, Metzger MC, Schoen R. Zygoma implant-supported prosthetic rehabilitation after partial maxillectomy using surgical navigation: a clinical report. J Prosthet Dent. 2007;97(3):121-8. doi: 10.1016/j.prosdent.2007.01.009. PMID: 17394908.

11.Goker F, Grecchi E, Del Fabbro M, Grecchi F. Clinical outcome of 302 zygomatic implants in 110 patients with a follow-up between 6 months and 7 years. Clin Implant Dent Relat Res. 2020;22(3):415-423. doi: 10.1111/cid.12909. Epub 2020 Apr 14. PMID: 32291961.

12.Goker F, Grecchi E, Mancini EG, Del Fabbro M, Grecchi F. Zygomatic implant survival in 9 ectodermal dysplasia patients with 3.5- to 7-year follow-up. Oral Dis. 2020;26(8):1803-1809. doi: 10.1111/odi.13505. Epub ahead of print. PMID: 32583493.

13.Chrcanovic BR, Albrektsson T, Wennerberg A. Survival and Complications of Zygomatic Implants: An Updated Systematic Review. J Oral Maxillofac Surg.

2016;74(10):1949-1964. doi: 10.1016/j.joms.2016.06.166. Epub 2016 Jun 18. PMID: 27422530.

14.Cawood JI, Howell RA. A classification of the edentulous jaws. Int J Oral Maxillofac Surg. 1988;17(4):232-236. doi: 10.1016/s0901-5027(88)80047-x. PMID: 3139793.

15.Chrcanovic BR, Pedrosa AR , Neto Custodio AL. Zygomatic implants: a critical review of the surgical techniques. Oral Maxillofac Surg. 2013;17(1): 1–9.

16.Brånemark PI, Gröndahl K, Ohrnell LO, Nilsson P, Petruson B, Svensson B, Engstrand P, Nannmark U. Zygoma fixture in the management of advanced atrophy of the maxilla: technique and long-term results. Scand J Plast Reconstr Surg Hand Surg. 2004;38(2):70-85. doi: 10.1080/02844310310023918. PMID: 15202664.

17.Stella JP, Warner MR. Sinus slot technique for simplification and improved orientation of zygomaticus dental implants: a technical note. Int J Oral Maxillofac Implants. 2000;15(6):889–893.

18.Corvello PC, Montagner A, Batista FC, Smidt R, Shinkai RS. Length of the drilling holes of zygomatic implants inserted with the standard technique or a revised method: a comparative study in dry skulls. J Craniomaxillofac Surg. 2011;39(2):119-123.

19.Maló, P. , Nobre, M. A. , Lopes I. (2008). A new approach to rehabilitate the severely atrophic maxilla using extramaxillary anchored implants in immediate function: a pilot study. J Prosthet Dent. 2008;100(5):354-366.

20.Migliorança R, Ilg JP, Serrano AS, Souza RP, Zamperlini MS. Sinus exteriorization of the zygoma fixtures: a new surgical protocol. Implant News.2006; 3:30–35 [in Portuguese]

21.Wen H, Guo W, Liang R, Xiang L, Long G, Wang T, Deng M, Tian W. Finite element analysis of three zygomatic implant techniques for the severely atrophic edentulous maxilla. J Prosthet Dent. 2014;111(3):203-15. doi: 10.1016/j.prosdent.2013.05.004. Epub 2013 Dec 4. PMID: 24314571.

22.Barquero Cordero E, Benfatti CAM, Bianchini MA, Vieira Bez L, Stanley K, Souza Magini RS. The use of zygomatic implants for the rehabilitation of atrophic maxillas with 2 different techniques: Stella and Extrasinus. Oral Surg Oral Med Oral Pathol Oral Radiol Endod.2011;112(6):49-53.

23.Freedman, M. Ring, Stassen LFA. Effect of alveolar bone support on zygomatic implants in an extra-sinus position—a finite element analysis study. Int J Oral Maxillofac Surg 2015;44(6): 785–790.

24.Chrcanovic BR, Abreu MH. Survival and complications of zygomatic implants: a systematic review. Oral Maxillofac Surg. 2013;17(2):81–93.

25.Gonzalez-Garcia R, Monje A, Moreno-Garcia C, Monje F. Endoscopically-Assisted Zygomatic Implant Placement: A Novel Approach. J Maxillofac Oral Surg. 2016;15(2):272–276. DOI 10.1007/s12663-015-0825-y

26.Schramm A, Gellrich NC, Schimming R, Schmelzeisen R. Rechnergestützte Insertion von Zygomatikumimplantaten (Brånemark- System) nach ablativer Tumorchirurgie. Mund Kiefer Gesichtschir. 2000;4(5):292–295.

27.Maló P, de Araújo Nobre M, Lopes A, Ferro A, Moss S. Extramaxillary surgical technique: clinical outcome of 352 patients rehabilitated with 747 zygomatic implants with a follow-up between 6 months and 7 years. Clin Implant Dent Relat Res. 2015;17(1):e153-62. doi: 10.1111/cid.12147. Epub 2013 Sep 4. PMID: 24004279.

28.Candel-Marti E, Carrillo-Garcia C, Penarrocha-Oltra D, Penarrocha-Diago M. Rehabilitation of atrophic posterior maxilla with zygomatic implants: review. J Oral Implantol. 2012;38(5):653-657. https://doi.org/ 10.1563/ AAID-JOI-D-10-00126.

29.D'Agostino A, Trevisiol L, Favero V, Pessina M, Procacci P, Nocini PF. Are zygomatic implants associated with maxillary sinusitis? J Oral Maxillofac Surg. 2016;74(8):1562-1573.https://doi.org/10.1016/j.joms.2016.03.014.

30.Aparicio C, Ouazzani W, Aparicio A, Fortes V, Muela R, Pascual A, Codesal M, Barluenga N, Manresa C, Franch M (2010) Extrasinus zygomatic implants: three year experience from a new surgical approach for patients with pronounced buccal concavities in the edentulous maxilla. Clin Implant Dent Relat Res. 2010;12(1):55–61.

31.Chow J, Wat P, Hui E, Lee P, Li W. A new method to eliminate the risk of maxillary sinusitis with zygomatic implants. Int J Oral Maxillofac Implants. 2010;25(6):1233-1240.

32.Goker F, Grecchi F, Grecchi E, Bolzoni AR, Del Fabbro M. Insertion of Zygomatic Implants with a Technical Modification of the Extrasinus Protocol: A Retrospective Case Series. Int J Oral Maxillofac Implants. 2020;35(5):974-981. doi: 10.11607/jomi.8328. PMID: 32991648.

33.Reychler H, Olszewski R. Intracerebral penetration of a zygomatic dental implant and consequent therapeutic dilemmas: case report. Int J Oral Maxillofac Implants. 2010;25(2):416-418.

34.Testori T, Rosano G, Taschieri S, Del Fabbro M. Ligation of an unusually large vessel during maxillary sinus floor augmentation. A case report. Eur J Oral Implantol. 2010;3(3):255-258.

35.Becktor JP, Isaksson S, Abrahamsson P, Sennerby L. Evaluation of 31 zygomatic implants and 74 regular dental implants used in 16 patients for prosthetic reconstruction of the atrophic maxilla with cross-arch fixed bridges. Clin Implant Dent Relat Res. 2005;7(3):159-65.

36.Lombardo G, D'Agostino A, Trevisiol L, Romanelli MG, Mascellaro A, Gomez-Lira M, Pardo A, Favero V, Nocini PF. Clinical, microbiologic and radiologic assessment of soft and hard tissues surrounding zygomatic implants: a retrospective study. Oral Surg Oral Med Oral Pathol Oral Radiol. 2016;122(5):537-546. doi: 10.1016/j.oooo.2016.06.011. Epub 2016 Jun 29.

BÖLÜM 3

DENTAL İMPLANT TEDAVİSİNDE SERBEST DİŞETİ GREFTİ

Free Gingival Graft in Dental Implant Treatment

Ömer SARİCE[1] & Levent CİĞERİM[2]

[1](Dt.), Van Yüzüncü Yıl Üniversitesi Diş Hekimliği Fakültesi Ağız, Diş ve Çene Cerrahisi AD, e-mail: 18930005022@yyu.edu.tr
ORCID: 0000-0003-2419-5386

[2](Doç. Dr.), Van Yüzüncü Yıl Üniversitesi Diş Hekimliği Fakültesi Ağız, Diş ve Çene Cerrahisi AD, e-mail: leventcigerim@yyu.edu.tr
ORCID: 0000-0001-5218-8568

1. Giriş

Dental implantların etrafındaki serbest dişeti grefti mantığı, doğal dişlenmenin etrafındaki serbest dişeti ihtiyacı ile aynıdır. Genel olarak, deneyimli klinisyenler;

- Çiğneme sırasında ve ağız hijyenin sağlanmasında fonksiyonel streslerin daha iyi karşılanması,
- İyi bir oral hijyenin sağlanması,
- İdeal implant kontrol tedavilerinin yapılması,
- Plak akümülasyonuna engel olunması
- Yumuşak doku çekilmesine engel olunması için

doğal dişler gibi implant protezi etrafında da yeterli bir miktarda yapışık dokunun varolması gerektiği konusunda hemfikirdirler[1, 2, 3, 4].

Serbest diş eti sınırının altına uzanan estetik restorasyonlarda meydana gelebilecek mekanik ve bakteriyel rahatsızlıkları karşılamak için belirli miktarda yapışık dokuya ihtiyaç vardır[5, 6, 7, 8]. Bu potansiyel mekanik rahatsızlıklar arasında

- diş preparasyonu,
- yumuşak doku retraksiyonu,
- ölçü prosedürleri,
- geçici ve daimi restorasyonların simantasyonu,
- iyileşme abutmentlerinin çıkarılması,
- iyileşme abutmentlerinin daimi abutmentlerle değiştirilmesi,
- implant düzeyinde ölçülerin alınması,
- geçici ve daimi implant restorasyonlarının yerleştirilmesi bulunmaktadır[1].

Final protezin tesliminden sonra sulkuler bölgede protezin marjinleri yumuşak dokuların etrafında kronik enflamatuar rahatsızlık meydana getirebilir. Bazı cerrahlar iki parçalı implantların abutment bağlantı bölgesindeki mikrogaplerin böyle bir rahatsızlığı oluşturabileceğine inanmaktadır. Bu sorunlar devam ettikçe yumuşak dokunun apikale göç etmesine veya muhtemel ileri ataşman kaybına neden olabilir. Bu durum birçok faktöre bağlıdır. Bu faktörler aşağıdaki gibidir[1].

- Hastanın yaşı
- Hastanın genel sağlığı
- Konak direnç faktörleri
- Sistemik ilaçların etkileri
- Periodontal fenotip
- Ağız hijyeni tekniği ve etkinliği
- Profesyonel ağız hijyeni bakımının sıklığı ve tekniği
- Operasyon tekniği
- Restoratif materyallerinin seçimi
- Çevresel biyolojik genişlik karşısında restoratif marjının başlangıç yeri
- Alveoler kemikteki implantın konumu
- Önceden var olan kemik dehisensi
- İmplantın tasarımı ve yüzey özellikleri
- İmplant yerleştirme derinliği
- Yapışık dokunun kalınlığı ve apikokronal boyutu.

Bunun gibi çok sayıda faktörler marjinal dokuların sağlığını etkilediğinden, prospektif veya retrospektif deneysel ve klinik çalışmaların tasarlanması ve

yürütülmesinin zorluğundan dolayı periimplanter bölgede varolması gereken yapışık doku ve bağdokusu miktarı hakkında az yayın çıkarılmıştır. Doğal diş veya implant protezi çevresindeki serbest dişeti grefti gerekliliği, deneysel veya klinik çalışmalardan ziyade klinik deneyime dayanmaktadır[1].

1.1. Serbest Dişeti Grefti İçin Klinik Kılavuzlar

Bukkal flep üzerinde kalan yapışık dokunun apikokronal boyutu 3 mm'den az olduğunda, cerrah serbest dişeti greftini düşünmelidir. Dikkate alınması gereken diğer faktörler;

- doku kalınlığı,
- doku kalitesi,
- yumuşak doku iltihabı veya patolojisi,
- planlanan implant restorasyonun tipi ve
- sahanın estetik önemi sayılabilir[1].

Estetik olmayan bir alanda cerrah, primer kapamayı elde etmek için rezektif konturlama, papilla rejenerasyonu ve laterale flep kaydırma gibi çeşitli cerrahi manevraları kullanabilir ve ilk iyileşmeden sonra elde edilen periimplant yapışık dokuların sağlığına ve hacmine göre serbest dişeti grefti ihtiyacını yeniden değerlendirebilir. Mevcut yapışık dokunun toplam genişliği estetik bir alanda 3 mm'den az olduğunda, implant yerleştirilmeden önce serbest dişeti grefti endike olabilir. Çoğu durumda yumuşak dokuların kalitesinin arttırılmasında hızlı bir iyileşme sağlayan epitelize palatal mukozal greft ile gerçekleştirilir[1].

1.2. Serbest Dişeti Greftleme Prensipleri

Serbest dişeti greftlemesinin ilk prensibi, alıcı alanın greft vaskülarizasyonun sağlanmasıdır[9]. Serbest greftler başlangıçta plazmatik difüzyonla kanlanırlar daha sonra kılcal damarlar ve arteriollerin greft içinde kalıcı dolaşımı sağlayan bir vasküler ağ oluşturdukları anlaşılmaktadır[10]. Alıcı bölge kısmen avasküler olduğunda diseksiyon, avasküler veya zayıf vaskülarize alanda olan serbest greftin desteklenmesi amacıyla çevresel bir dolaşım kaynağı sağlamak için genişletilmelidir[1].

Serbest dişeti greftlemesinin ikinci prensibi, alıcı alanda greft dokusunun rijit immobilizasyonunun sağlanması gerekliliğidir. Başlangıçta greftin sağkalımı, greftin hareketsiz hale getirilmesi ve alıcı bölgeye yakın bir şekilde adapte edilmesine bağlıdır. Greft hareketliliği, iyileşmenin ilk evrelerinde

plazmatik difüzyon yoluyla beslenen greftin beslenmesi bozulabilir ve greft içinde yeni oluşmaya başlayan kan dolaşımını olumsuz etkileyebilir[11]. Sonuç olarak greftin aşırı büzülmesine veya kaymasına neden olabilir[1].

Üçüncü prensip, alıcı bölgede yeterli hemostazın elde edilmesi gerekliliğidir. Bölgedeki aktif kanama, greftin alıcı bölgeye tam adaptasyonuna engel olur. Kanama, bölgede meydana gelen ince fibrin tabakasını bozar. Bu ince fibrin tabakası, grefti alıcı bölgeye fiziksel olarak tutturma görevi görür ve greftin vaskülarizasyonundan önce plazmatik difüzyonla beslenmesine yardım eder. Düzgün bir yüzeye sahip bir alıcı sahasının hazırlanması, greftin tam adaptasyonuna yardım eder. Periosteum genellikle oral yumuşak doku greftleri için mükemmel bir alıcı bölge olarak kabul edilir, çünkü daha önce tartışılan tüm gereksinimleri karşılar. Ek olarak, dekortikal alveolar kemik, serbest yumuşak doku greftini destekleyebilir ve besleyebilir, ancak bölgedeki greftin hareketsizleştirilmesini daha da zor bir hale getirebilir[1].

Oral yumuşak doku greftlemesinin dördüncü prensibi, donör dokunun boyutu ve kalınlığıdır. Donör doku, alıcı sahada immobilizasyonu kolaylaştıracak ve açıkta kalan kökün veya abutmentın kapatılması hedeflenildiğinde periferik dolaşımdan yararlanabilecek kadar büyük olmalıdır. Greft ayrıca, sekonder kontraksiyon meydana geldikten sonra istenen hacim arttırımını sağlayacak kadar büyük ve kalın olmalıdır. Ayrıca alıcı bölgeye tam adaptasyonunu kolaylaştıran düzgün bir greft yüzeyi elde edilecek şekilde donör dokudan greft alınmalıdır. Tam kalınlıklı greftler (> 1.25 mm), özellikle avasküler yüzeyin orta kısmında greft iyileşmesi nekroz ile sonuçlandırabilecek durumlarda kök ve abutment yüzeyini kapatmada faydalıdır[12]. Nekrotik greft yavaş yavaş çevre dokulardan granülasyon dokusu ile kaplanır ve sonuçta bir skar oluşturur. Tam kalınlıklı greftler, bu işlem sırasında 4 ila 6 hafta kadar sürebilen fiziksel bütünlüklerini daha iyi koruyabilir[1].

Özetle, donör bölgesi iyi bir şekilde değerlendirilmelidir ve çok küçük veya çok ince bir greftin elde edilmesinden kaçınılmalıdır. Alıcı ve donör bölgesi cerrahisi sırasında yukarıdaki ilkeler dikkatle gözönüne alınarak cerrahi işlemler yapılmalıdır. Bu cerrahi prensiplere uyulmaması durumunda serbest dişeti greftinin kaybına yol açmasa da, yetersiz hacim, greft kayması, yara bozulması, enfeksiyon ve hasta rahatsızlığı gibi komplikasyonlar artar[1].

1.3. Dental İmplantlar İçin Epitelize Palatal Serbest Dişeti Grefti Tekniği

Bir mukogingival defektin tedavisi için epitelilize bir palatal greft kullanımı uzun dönemde öngörülebilir başarı geçmişine sahiptir [13,14,15]. Bu çok yönlü

teknik, sadece doğal diş ve diş implantlarının etrafındaki yapışık dokunun boyutlarını arttırmak için değil aynı zamanda açığa çıkmış kök veya abutment yüzeylerini örtmek için öngörülebilir bir yöntem olarak kullanılabilir. Günümüzde uygulanan cerrahi teknik, doğal diş ve diş implantları çevresinde yarım kalınlıkta bölünmüş greftler veya tam kalınlıklı greftler tercih edilir[1].

Diş implantları çevresinde dişeti greftlemesi için kullanılan cerrahi teknik, doğal dişlerin çevresinde kullanılan teknikle aynıdır[1,16]. İmplant abutment bağlantısından veya daimi restorasyonun teslimin den sonra dişeti grefti yapıldığında, interimplant papilla koronalinde istenen nihai doku pozisyonuna göre yatay bir insizyon yapılır (Resim 1). Bu şekilde gingival greft ile abutmentin açıkta kalan kısımların kapatılması kolaylaşır.

Resim 1

Dişeti greftlemesi ikinci aşama cerrahide veya nonsubmerged implant yerleşimi ile eşzamanlı olarak yapıldığında, mukogingival birleşme yerinde yatay insizyon yapılır ve mevcut dişeti dokuları implantların lingual veya palatal yönüne repoze edilir ve lingual/palatal bölge en başta korunur. Bu adım mandibulaya implantlar yerleştirildiğinde son derece önemlidir, çünkü bu bölgede ileride lingual yumuşak doku kusurlar oluşursa bunların düzeltilmesi zordur. Daha sonra greftin periosta iyi bir şekilde oturması için apikal kısımlarda split thickness disseksiyon yapılır[1].

Dişsiz mandibulada, alıcı alanın mezial ve distal uzantılarını ana hatlarıyla ortaya çıkaran vertikal insizyonlar ile mental sinire zarar vermekten kaçınılmalıdır. Bunun yerine, bu durumlarda, yarım ay şeklinde yeterli bir alıcı bölge oluşturmak için orta hat vertikal insizyonu ve keskin diseksiyonu kullanılır. Daha sonra mukozal flepler eksize edilir ve kalan elastik ve kas dokusu, doku makası ile uzaklaştırılır. Ciddi atrofik bir mandibulada çalışırken, mukozal flepler korunur ve diseksiyonun tabanındaki periosteuma dikilir[1].

Greft immobilizasyon tekniği, greftin doğal dişlerin çevresinde, submerged implantlar için ikinci aşama cerrahisinde veya nonsubmerged implant yerleştirilmesi esnasında yapılmasına bakılmaksızın aynı şekilde yapılır. Greftin alıcı alanda sabit kalması için bölgedeki her bir papillaya, çevre dokulara ve periosta suture edilir (Resim 2). Grefti immobilize etmek için 10 dk. boyunca basınç uygulanır. Alıcı bölge için periyodontal bir pat gerekli olmamakla birlikte, donör bölge için koruyucu bir pat kullanılması önerilir[1] (Resim 3).

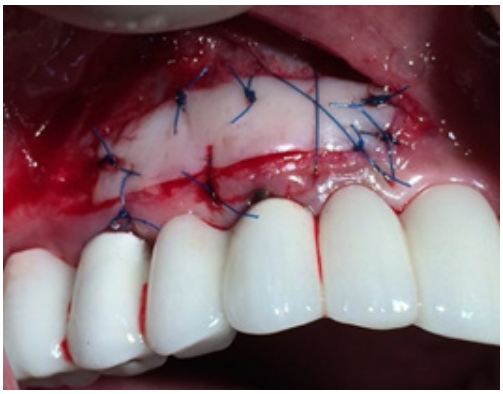

Resim 2

Resim 3

Aşırı atrofik ve yüksekliği 10 mm'den az ve yapışık dokusu 3 mm'den az olan maksilla ve mandibulada dişeti greftlemesini implant yerleştirilmesinden önce yapmak endikedir. Bölgenin bukkal tarafında büyük bir alıcı yatağı oluşturulur ve bukkal vestibüler foldu yeniden oluşturmak için midkrestal

kısımdan itibaren yeterli uzunlukta apikal kısma doğru uzanır. Greft daha sonra palatinalden elde edilir ve bölgede gereksiz travma ve hematom oluşumunu önlemek için yaklaşık 5 mm aralıklı sütürlerle rijit bir şekilde hareketsiz hale getirilir[1].

2. Tartışma

Periimplanter bölgede 3 mm'den daha az keratinize doku olduğunda dişeti ve plak indeksi skorları, mukozal çekilme ve marjinal kemik rezorpsiyonu artar. Final protezin tesliminden sonra keratinize doku eksikliği durumunda rahatsızlıklara neden olur ve ağız hijyeni performansını kısıtlar[17, 18]

Serbest dişeti greftleri genellikle keratinize doku bandını arttırmak için kullanılır. Ameliyat öncesi 0,5 mm'den az keratinize doku mevcut olduğu durumlarda, otojen serbest dişeti greftlerinin implant cerrahisinde kullanımı başarılı ve öngörülebilir bir tedavi yöntemidir[19].

İmplant destekli protezler planlanırken keratinize doku miktarı değerlendirilmelidir. Yapışık diş eti eksikliği fark edilirse cerrahi yumuşak doku büyütme işlemleri yapılmalıdır. Yumuşak doku grefti, implant tedavisi sırasında çeşitli zaman çizelgelerinde gerçekleştirilebilir[20, 21].

Serbest dişeti greftlerinin keratinize dişeti genişliğini arttırdığı kanıtlanmıştır.Ancak serbest dişeti greftinin estetik bölgede hem nicel (hacim arttırımı) hem de nitel sonuçlar (estetik entegrasyon, yüzey özellikleri, renk uyumu, skarlaşma) açısından kısıtlamaları vardır[22, 23, 24] (Resim 3).

Serbest dişeti greftleri, tam kalınlık veya yarım kalınlık greftler olarak sınıflandırılır. Tam kalınlıklı greft, epitelyumu ve lamina proprianın tümünü içerir. Yarım kalınlıklı greftler epitelyumu ve minimal düzeyde lamina propriadan oluşur[20].

Keratinize doku kazanımı için, otojen serbest dişeti greftler ile birlikte apikale pozisyonel flebin kullanılması, kanama indekslerinde daha büyük bir iyileşme ve daha yüksek marjinal kemik seviyeleri ile sonuçlanmıştır.[25]

Literatürde, yumuşak doku sağlığı ve estetiğini sağlamak için peri-implant serbest dişeti grefti kullanımını destekleyen birçok kanıt vardır. Serbest dişeti grefti, dişlerde ve dental implant etrafında yumuşak doku kalınlığını ve keratinize doku / mukozayı artırmak için hala tercih edilen bir yaklaşım olarak kabul edilir[26].

Otojen greft tabanlı teknikler, peri-implant serbest dişeti grefti için en etkili yöntemler olarak kabul edilebilir[26].

Kaynakça

Quinones CR. Soft Tissue and Esthetic Considerations in Implant Therapy. *Implant Dent*. 2004;13(1):2-3. doi:10.1097/01.id.0000116364.32966.b7

Lang NP, Löe H. The relationship between the width of keratinized gingiva and gingival health. *J Periodontol*. 1972;43(10):623-627. doi:10.1902/jop.1972.43.10.623

Maynard JGJ, Ochsenbein C. Mucogingival problems, prevalence and therapy in children. *J Periodontol*. 1975;46(9):543-552. doi:10.1902/jop.1975.46.9.543

Källestål C, Uhlin S. Buccal attachment loss in Swedish adolescents. *J Clin Periodontol*. 1992;19(7):485-491. doi:10.1111/j.1600-051x.1992.tb01161.x

Deepalakshmi D, Arunmozhi U. Root coverage with free gingival autografts--a clinical study. *Indian J Dent Res Off Publ Indian Soc Dent Res*. 2006;17(3):126-130. doi:10.4103/0970-9290.29876

Agudio G, Nieri M, Rotundo R, Cortellini P, Pini Prato G. Free gingival grafts to increase keratinized tissue: a retrospective long-term evaluation (10 to 25 years) of outcomes. *J Periodontol*. 2008;79(4):587-594. doi:10.1902/jop.2008.070414

Remya V, Kishore Kumar K, Sudharsan S, Arun K V. Free gingival graft in the treatment of class III gingival recession. *Indian J Dent Res Off Publ Indian Soc Dent Res*. 2008;19(3):247-252. doi:10.4103/0970-9290.42959

McGuire MK, Scheyer ET. Randomized, controlled clinical trial to evaluate a xenogeneic collagen matrix as an alternative to free gingival grafting for oral soft tissue augmentation. *J Periodontol*. 2014;85(10):1333-1341. doi:10.1902/jop.2014.130692

Camargo PM, Melnick PR, Kenney EB. The use of free gingival grafts for aesthetic purposes. *Periodontol 2000*. 2001;27:72-96. doi:10.1034/j.1600-0757.2001.027001072.x

Gargiulo AW, Arrocha R. Histo-clinical evaluation of free gingival grafts. *Periodontics*. 1967;5(6):285-291.

Janson WA, Ruben MP, Kramer GM, Bloom AA, Turner H. Development of the blood supply to split-thickness free ginival autografts. *J Periodontol*. 1969;40(12):707-716. doi:10.1902/jop.1969.40.12.707

Maynard JGJ. Coronal positioning of a previously placed autogenous gingival graft. *J Periodontol*. 1977;48(3):151-155. doi:10.1902/jop.1977.48.3.151

Sullivan HC, Atkins JH. Free autogenous gingival grafts. I. Principles of successful grafting. *Periodontics*. 1968;6(3):121-129.

Sullivan HC, Atkins JH. Free autogenous gingival grafts. 3. Utilization of grafts in the treatment of gingival recession. *Periodontics*. 1968;6(4):152-160.

Ibbott CG, Oles RD, Laverty WH. Effects of citric acid treatment on autogenous free graft coverage of localized recession. *J Periodontol*. 1985;56(11):662-665. doi:10.1902/jop.1985.56.11.662

Langer B, Calagna LJ. The subepithelial connective tissue graft. A new approach to the enhancement of anterior cosmetics. *Int J Periodontics Restorative Dent*. 1982;2(2):22-33. http://www.ncbi.nlm.nih.gov/pubmed/6955293

Gobbato L, Avila-Ortiz G, Sohrabi K, Wang C-W, Karimbux N. The Effect of Keratinized Mucosa Width on Peri-implant Health: A Systematic Review. *Int J Oral Maxillofac Implants*. 2013;28(6):1536-1545. doi:10.11607/jomi.3244

Boynueğri D, Nemli SK, Kasko YA. Significance of keratinized mucosa around dental implants: A prospective comparative study. *Clin Oral Implants Res*. 2013;24(8):928-933. doi:10.1111/j.1600-0501.2012.02475.x

Yan J-J, Tsai AY-M, Wong M-Y, Hou L-T. Comparison of acellular dermal graft and palatal autograft in the reconstruction of keratinized gingiva around dental implants: a case report. *Int J Periodontics Restorative Dent*. 2006;26(3):287-292. doi:10.11607/prd.00.0694

Batal H, Yavari A, Mehra P. Soft Tissue Surgery for Implants. *Dent Clin North Am*. 2015;59(2):471-491. doi:10.1016/j.cden.2014.10.012

Sanz I, Garcia-Gargallo M, Herrera D, Martin C, Figuero E, Sanz M. Surgical protocols for early implant placement in post-extraction sockets: A systematic review. *Clin Oral Implants Res*. 2012;23(SUPPL. 5):67-79. doi:10.1111/j.1600-0501.2011.02339.x

ÖNCÜ E. SerbesDişetiGreftininPeriImplant SağlikÜzerinEtkisi. *Selcuk Dent J*. 2017;83:77-83. doi:10.15311/selcukdentj.293339

Gordon HP, Sullivan HC, Atkins JH. Free autogenous gingival grafts. II. Supplemental findings--histology of the graft site. *Periodontics*. 1968;6(3):130-133.

Goldstein M, Brayer L, Schwartz Z. A critical evaluation of methods for root coverage. *Crit Rev oral Biol Med an Off Publ Am Assoc Oral Biol*. 1996;7(1):87-98. doi:10.1177/10454411960070010601

Thoma DS, Naenni N, Figuero E, et al. Effects of soft tissue augmentation procedures on peri-implant health or disease: A systematic review and meta-analysis. *Clin Oral Implants Res*. 2018;29 Suppl 1:32-49. doi:10.1111/clr.13114

Zucchelli G, Tavelli L, McGuire MK, et al. Autogenous soft tissue grafting for periodontal and peri-implant plastic surgical reconstruction. *J Periodontol*. 2020;91(1):9-16. doi:10.1002/JPER.19-0350

BÖLÜM 4

ORAL PREMALİGN LEZYONLAR ve LAZERLE TEDAVİ YAKLAŞIMLARI

Oral Premalignant Lesions And Treatment Approacheswith Laser

Nazlı Hilal KAHRAMAN[1] **& Serap KESKİN TUNÇ**[2]

[1]*(Dt.), Van Yüzüncü Yıl Üniversitesi Diş Hekimliği Fakültesi Ağız, Diş ve Çene Cerrahisi AD,*
e-mail: nazliiihilalkahraman@gmail.com
ORCID:0000-0002-9963-4120

[2]*(Doç. Dr.), Van Yüzüncü Yıl Üniversitesi Diş Hekimliği Fakültesi Ağız, Diş ve Çene Cerrahisi AD,*
e-mail: serapkeskintunc@yyu.edu.tr
ORCID: 0000-0001-5439-6598

1. Giriş

Oral mukoza pek çok kutanöz ve sistemik hastalığın ayırıcı tanısına yardımcı olması nedeniyle rutin diş hekimliği muayenesinde özellikle dikkat edilmesi gereken bir bölgedir. Oral mukozada gözlenen lezyonlar genellikle benign karakterli olmakla birlikte, malign transformasyon riski bulunan lezyonlar da mevcuttur. Bu nedenle premalign lezyonların klinik tespiti tanı ve tedavi açısından önem taşımaktadır[1].

Oral premalign lezyonlar morfolojik olarak değişmiş dokular olarak tanımlanır. Bu dokularda maligniteye dönüşüm olasılığı, görünüşte sağlıklı olan dokuya göre daha fazladır. Bu tanımdan yola çıkarak lökoplaki, eritro-

plaki ve palatal keratoz premalign lezyonlar olarak kategorize edilebilir. Oral lökoplaki (OL) premalign lezyonlar arasında en yaygın hastalıktır, eritroplaki nispeten nadir görülmektedir[2,3,4,5]. Palatal keratoz Japonya'da yapılan bir araştırmaya göre ters sigara kullanımı ile ilişkili, oldukça nadir görülen bir premalign lezyon türüdür [6].

Lökoplaki: Klinik veya patolojik olarak başka herhangi bir hastalıkla karakterize edilemeyen beyaz bir yama veya plak şeklinde lezyon olarak tanımlanır. Lökoplaki klinik bir terimdir, histolojik bulgulara ait herhangi bir çağrışım içermemektedir[6].

Eritroplaki: Klinik veya patolojik olarak başka herhangi bir hastalıkla karakterize edilemeyen, oral mukozada kırmızı renkli, yama şeklinde ortaya çıkan, premalign bir lezyon olarak tanımlanır. Lezyonun travmatik, vasküler veya enflamatuar nedeni yoktur[6].

PalatalKeratoz: Ters sigara tüketimiyle ilişkili, oldukça nadir görülen palatalpremalign lezyondur[6].

Premalign lezyonların malign dönüşüm riskine karşı tedavileri oldukça önemlidir. Çeşitli lazer sistemleri ile çeşitli tedavi yaklaşımları bu anlamda oldukça umut vaat edici sonuçlar vermektedir[7,8,9]. Lazerler uzun yıllardır oral cerrahide ve implant diş hekimliğinde kullanılmaktadır. Premalign lezyonların tedavileri gibi çeşitli endikasyonlarda, lazer tedavisi geleneksel tekniklerle karşılaştırıldığında üstün özellikleri bulunmaktadır. Bistüriye alternatif olarak CO2 lazerler, 20 yıldan uzun süredir kullanımda olan yerleşik bir cihazdır. Termal lazer enerjisinin epitelin yüzeysel kısımlarını karbonize ettiği histolojik olarak gösterilmiştir. Bu tekniğin %20'den daha az nüks oranları ile ilişkili olduğu için çok etkili olduğu kanıtlanmıştır[8,9,10]. Bununla birlikte, bazı çalışmalar, Nd – YAG lazeler, diyot lazerler gibi diğer dalga boylarının da bu alanda değerli olabileceğini göstermektedir. Diğer birçok endikasyonda, lazerlerin kullanımı hala deneyseldir[8].

2. Premalign Lezyonların Etyolojisi

Günümüzde sigara ve alkol tüketimi oral malignant hastalıklar için önemli etiyolojik risk faktörleri olarak tanımlanmıştır[11,12]. Tütün kullanımının kanserojen etkileri olduğuna, üst solunum sistemi ve sindirim sisteminin malign tümörlerinin ortaya çıkmasının, farklı tütün formlarının kullanımıyla nedensel olarak ilişkili olduğuna dair yeterli kanıt vardır (IARC, 1986)[13]. Oral lökoplakinin malign transformasyonun tütün kullanımı, sigara kullanımı gibi alışkanlıklarla olan ilişkisine dair yayınlar bulunmaktadır[14,15,16]. Maserejian ve

ark. alkol kullanan bireylerde alkol kullanmayanlara kıyasla oral lökoplaki gelişme riskinin 1,5 kat daha fazla olduğunu bildirmişlerdir[17]. Alkol epitelyum proliferasyonu üzerindeki etkileriyle diğer kanserojenlere (tütün, sigara) karşı oral mukozal geçirgenliği artırabilmektedir. Bu sebeple, oral premalign lezyon gelişim riski katlanarak artmaktadır[18].

İnsan papilloma virüsü (HPV), skuamöz hücreli karsinomun (SCC) iyi bilinen bir nedenidir. Bazı oral epitelyal displazi vakalarında HPV varlığını kanıtlayan histopatolojik bulgular vardır. Bu displastik lezyonlar sıklıkla lökoplaki olarak tanımlanmakla birlikte eritroplaki veya eritrolökoplakiler de bu lezyonlara dahildir. Bununla birlikte, displastik oral lezyonlarda HPV varlığı, standart in situ hibridizasyon ile tanımlanmıştır[19,20].

In situ hibridizasyon belirli bir nükleik asit dizisinin doku veya hücre içerisinde bulunduğu yeri tespit etmeye yönelik bir tekniktir. In situ hibridizasyon özel DNA veya RNA dizilerine bağlanabilen, işaretli ve tamamlayıcı DNA/RNA nükleik asit ipliklerinin kullanıldığı hibridizasyon yöntemidir. Günümüzde kanser araştırmalarında, toksikolojik çalışmalarda ve kromozom anomalilerinin tespitinde genetik tanı yöntemi olarak kullanılmaktadır[21].

3. Oral Premalign Lezyonların Klinik Özellikleri

Yapılan bazı çalışmalar oral lökoplakinin erkeklerde baskın olduğunu[14,22,23,24,25,26] bildirirken, bazı çalışmalar cinsiyete göre hiçbir farklılık olmadığını bildirmiştir [27,28,29,30,31]. Farklı ülkelerden oral lökoplaki görülen vakaların yaş dağılımına ilişkin çeşitli raporlar, oral lökoplakinin 40-60 yaşlarındaki bireylerde daha sık görüldüğünü belirtmektedir[27,28,29,30,31,32,33]. Bu veriler, oral lökoplaki oluşumunun ülkeye, araştırılan nüfusun yapısına ve tütün kullanım şekline bağlı olabileceğini düşündürmektedir [34].

Premalign lezyonların ortaya çıkabileceği çeşitli oral bölgeler arasında vermilyon sınırı, labiyal mukoza, labiyal komissürler, bukkal mukoza ve ağız tabanı yer alır. Bánóczy (1982), lökoplaki için en yaygın bölgenin erkeklerde komissür (% 42) ve ardından bukkal mukozanın (% 22) olduğunu; kadınlarda bukkal mukoza (% 40) ve takiben komissür (% 19,2) olduğunu öne sürmüştür[35]. Oral lökoplakinin bukkal mukozada ve labiyal komissürde önemli ölçüde baskın olduğunu ve bunun cinsiyet ve tütün alışkanlıklarıyla ilişkili olduğunu belirten çalışmalar mevcuttur[14, 15,16,24,25,26,36]. Ayrıca çeşitli ülkelerde yapılan çalışmalarda, gingival alveoler çıkıntı veya dilde oral lökoplaki'nin daha sık gözlendiği raporlanmıştır [28,30,33].

3.1. Klinik

Lökoplaki

Oral lökoplakiyi homojen ve homojen olmayan lökoplaki olarak ayıran iki aşamalı klinik sınıflandırma sistemi, 1994 yılında İsveç'in Uppsala şehrinde düzenlenen ve Dünya Sağlık Örgütü tarafından desteklenen uluslararası bir sempozyumla oluşturulmuştur[37]. Bu sistem altında, homojen lökoplaki ayrıca üç alt türe ayrılmaktadır; düzgün yüzeyli, çizgili, ülsere. Homojen olmayan lökoplakide benzer şekilde üç alt türe ayrılır; verrüköz, nodüler (benekli), ülsere veya eritrolökoplaki (Tablo 1). "Homojen olmayan" sıfatı lezyonun rengine (yani, eritrolökoplaki için beyaz ve kırmızı bölgelerin karışımı) ve dokusuna (yani; ekzofitik, papiller veya verrüköz) karşılık gelmektedir. Bununla birlikte, homojen olmayan lezyonlarla ilgili olarak, bu sistem altında, proliferatif verrüköz lökoplaki'nin verrüköz hiperplazi veya verrüköz karsinomdan klinik olarak ayrıştırılması için kriterler yoktur[38].

Tablo 1.

HOMOJEN ORAL LÖKOPLAKİ	HOMOJEN OLMAYAN ORAL LÖKOPLAKİ
Düzgün yüzeyli	Verrüköz
Çizgili	Nodüler (benekli)
Ülsere	Ülsere / Eritrolökoplaki

Lökoplaki hasta gruplarını karakterize etmek için çeşitli sınıflandırma sistemleri geliştirilmiştir. LSCP sınıflandırma sisteminde lökoplaki (L), bölge (S), klinik görünüm (C) ve varsa histopatolojik özelliklere (P) dayanarak sınıflandırma yapılmıştır[39]. OLEP (Oral lökoplaki için sınıflandırma ve evreleme sistemi) sınıflandırma sisteminde ise lökoplaki boyutu ve epitelyal displazinin varlığına veya yokluğuna odaklanılmaktadır[40]. Sugár ve Bánóczy, 1969'daki üç aşamalı klinik sınıflandırmalarında, lökoplaki eroziva ve lökoplaki verrükozun, lökoplaki simpleksten daha çok epitelyal displazi ile ilişkili olduğunu bildirmişlerdir[41]. Amagasa ve ark.[42], Japonya'da oral lökoplaki için bir klinik sınıflandırma sistemi geliştirmişlerdir ve daha sonra 2006'da bu sistemi güncellemişlerdir[2].

4. Teşhis

Premalign veya malign oral lezyonu olan bir hastanın tedavisinin doğru yönetimi doğru bir teşhisle başlar. Tanı için mevcut altın standart, şüpheli lezyon biyopsisinin histopatolojik değerlendirmesidir[43]. Klinisyenler tarafından

bistüri, punch biyopsisi, lazer veya elektrokoterizasyon dahil olmak üzere bir dizi biyopsi tekniği kullanılmakta, bu lezyonların saptanmasında otofloresans, vital boyama gibi çeşitli tekniklerden faydalanılmaktadır[44,45]. Bu testler minimal invaziv olmakla birlikte, yanlış pozitif/negatif sonuçlar verebilmektedir[45].

Uygun bir biyopsi 3 anahtar faktörü içermektedir. Bunlar; biyopsi bölgesinin seçimi, kullanılan prosedürler ve biyopsi örneğinin uygun şekilde sunulmasıdır. Şüpheli bir oral lezyon, özellikle büyük bir lezyon, sıklıkla lezyonun bir kısmından diğerine hastalık şiddeti açısından farklılık göstermektedir. Örneğin, lezyonun bir bölümünde erken invaziv skuamöz hücreli karsinom ve diğer bölümünde hafif displazi olabilmektedir[43]. Bir lezyonun farklı kısımlarından biyopsi almak, özellikle lezyon genişse veya çeşitli klinik bulgular gösteriyorsa, güvenilir biyopsi sonuçları sağlayabilmektedir. Toluidin mavisi veya direkt floresans görselleştirme kullanmak, bir klinisyenin biyopsi için en ciddi veya önemli değişikliği vurgulamasına yardımcı olabilmektedir[43].

Maeda ve ark. yaptıkları çalışmada oral mukozada iyot boyamanın, epitelyal displazinin derecesini teşhis etme amacıyla uygulanabilirliğini incelemişlerdir. İyot boyama sonrası lezyonun rengi ile histopatolojik bulgular arasındaki ilişkiyi netleştirmeye çalışmışlardır. İlgili dokular %3 Lugol çözeltisi ile boyandıktan sonra, boyanmamış lezyonların ve boyanmış lezyonların rengi bir kolorimetre kullanılarak ölçülmüştür. Orta-şiddetli displazili lezyonlar ile hafif-hiç epitelyal displazisi olmayan lezyonlar arasında önemli bir renk farkı olduğunu bulmuşlardır. Premalign lezyonların iyotla boyanması ile kolorimetri kullanılması biyopsi alınmadan önce orta ila şiddetli displaziyi hafif şiddette displaziye karşı ayırt etmede yardımcı olabilmektedir[46].

Oral premalign lezyonların malign transformasyon riskini değerlendirmek için epitelyal displazinin varlığı ve derecesinin patolojik değerlendirmesi kullanılmaktadır. Düşük dereceli displazilerin çoğu malign dönüşüm göstermez; yüksek dereceli displazi, tedavi edilmezse genellikle ilerlemektedir. İnvaziv SCC teşhisi genellikle basit olmasına rağmen, oral premalign lezyonların patolojik tanısı zor olabilmektedir[43]. Dünya Sağlık Örgütünün (WHO) 2005 yılında belirlediği tanı kritelerine göre hafif displazi vakalarında, sitolojik ve yapısal değişiklikler epitel kalınlığının alt üçte birlik kısmı ile sınırlıdır; orta derecede displazi vakalarında, epitel kalınlığının üçte ikisine kadar değişiklikler görülmektedir. Şiddetli displazi vakalarında, displastik değişiklikler kalınlığın üçte ikisinden fazlasında görülmektedir, ancak epitelin tamamında görülmemektedir. 2017 yılında güncellenen tanı kriterleri 2005 yılında belirlenen tanı kriterleri ile benzerdir:

Yapısal Değişiklikler (2017 WHO)

1. Düzensiz epitel tabakalaşması
2. Bazal hücrelerin polarite kaybı
3. Damla şeklindeki rete sırtları
4. Artan mitotik figür sayısı
5. Anormal yüzeysel mitoz
6. Tek hücrelerde erken keratinizasyon (diskeratoz)
7. Rete sırtlarındaki keratin incileri
8. Epitelyal kohezyon kaybı

Sitolojik Değişiklikler

1. Nükleer boyutta anormal varyasyon
2. Nükleer şeklin anormal değişimi
3. Hücre boyutunda anormal varyasyon
4. Hücre şeklinde anormal varyasyon
5. Artan nükleer sitoplazmik oran
6. Atipik mitotik figürler
7. Artan nükleol sayısı ve boyutu

2017 yılında Baş ve Boyun Tümörleri sınıflandırmasına dahil edilmiştir[47,48].

5. Malign Transformasyon

Premalign lezyonların malign transformasyon gösterme oranlarının çeşitli faktörlerle ilişkili olabileceğine dair raporlar vardır. Bu faktörler cinsiyet, yaş, tütün ürünleri ve alkol kullanımı, displazi derecesidir. Cinsiyete bağlı olarak malign transformasyon oranının kadınlarda daha yüksek olduğunu bildiren çalışmalar mevcuttur[19,27,29,30,49,50,51], bununla birlikte malign transformasyon oranının her iki cinsiyet arasında istatiksel olarak anlamlı bir fark göstermediğini raporlayan çalışmalarda[52,53,54,55] mevcuttur. Pek çok çalışmada, yaşlı bireylerde daha yüksek OL malign transformasyon prevalansı bildirilmiştir[19,52,53,54,55,56]. Ters sigara kullanımı ile ilişkili lökoplaki vakalarının, normal sigara tüketenlere kıyasla daha yüksek bir malign transformasyon riskine sahip olduğu bildirilmiştir[57]. M.L.Goodson ve ark. yüksek düzeyde alkol tüketiminin, ortaya çıkan lezyonlarda artan displazi ve lazer tedavisinden sonra daha fazla displastik hastalık riski ile ilişkili olduğunu bildirilmiştir[58]. Wei Liu, ve ark. yaş,

cinsiyet, lezyon bölgesi, diyet alışkanlığı, sigara ve etanol alımının risk faktörleri olmadığını ancak, displazi derecesinin malign transformasyonla anlamlı derecede ilişkili olduğunu savunmaktadır[52]. Bunun yanı sıra epitelyal displazi bulunmayan oral lökoplaki lezyonlarına kıyasla epitelyal displazili oral lökoplaki lezyonlarının malign transformasyon oranının anlamlı derecede daha yüksek olduğunu bildirilen çalışmalar mevcuttur[29,30].

6. Tedavi

Son 30 yılda oral kanser vakalarında 5 yıllık sağ kalım oranında çok düşük bir azalma olmuştur. Bu nedenle erken teşhis ve tedavi çok büyük önem taşımaktadır. Klinik muayene ve biyopsi, oral premalign lezyonların tespiti ve teşhisi için altın standarttır[45].

Oral premalign lezyonlu hastaların tedavisi ve yönetimi, malign progresyon riskleri değerlendirilerek belirlenmektedir. Hastaları sınıflandırmak için kullanılan en önemli faktörler, klinik faktörler ve histolojik bulgulardır. Biyopside hafif displazi gösteren düşük riskli lezyonların tedavisi; alışkanlığı (sigara, alkol) bırakma, takip veya cerrahi müdahaleyi içermektedir[59]. Hafif displazili bir lezyonu tedavi edip etmeme kararı, lezyonun kapsamı, multiloküler olup olmaması, risk faktörleri ve hastanın tercihi dikkate alınarak verilmelidir[60].

Oral lökoplaki için çeşitli tedavi prosedürleri bildirilmiştir. Bu prosedürler; eksizyonel cerrahi, elektro koagülasyon, kriyo cerrahi, lazer cerrahisi ve ilaç tedavisidir. Bununla birlikte, bazen tedavi prosedüründen bağımsız olarak nüks ve/veya malign transformasyon söz konusu olabilmektedir. Bu nedenle oral malignitelerin tedavisinde oral lökoplakiyi kontrol etmek çok önemlidir[61]. Oral premalign lezyonun uygun tedavisinden sonra gözetim zorunludur. Hastanın risk faktörlerine bağlı olarak her 3-6 ayda bir ekstraoral ve intraoral muayenenin yapılması önerilmiştir[60].

Oral lökoplaki cerrahi eksizyonunun bu lezyon için en iyi tedavi olduğu konusunda genel bir fikir birliği vardır. CO2 lazer cerrahisi sıklıkla tercih edilen bir tekniktir[13,62]. Lazer cerrahisinde bitişik dokularda minimum hasar oluşmaktadır. Pansuman gerekmemekte ve lazer uygulanan bölge sekonder iyileşmeye bırakılmaktadır. Akut enflamatuar reaksiyon gecikmiştir ve minimaldir. Lazer cerrahisinin bir dezavantajı, epitelyal rejenerasyonun gecikmesi ve yaraların reepitelizasyonunun geleneksel cerrahiye göre daha uzun sürmesidir[63]. Ayrıca cerrahi eksizyon, çok büyük lezyonlarda lazerle eksizyona göre fonksiyonel sorunlara yol açabilmektedir[64]. Bunun yanı sıra lazerler cerrahi

eksizyon dışında, fotodinamik terapi, vaporizasyon, vasküler ablasyon gibi çeşitli tekniklerle premalign lezyonların tedavisinde kullanılmaktadır. Bu amaçlarla Karbon Dioksit (CO2), Thulium, Diyot, KTP, Nd: YAG lazerler kullanılmaktadır[64,65].

6.1. CO2 Lazer

Standart ders kitapları, malign ve premalign lezyonların lazerle tedavisinde CO2 lazerin kullanılmasını önermektedir[66]. Dalga boyu (10.600 nm) nedeniyle, CO2 lazer su tarafından absorbe edilir ve dokularla sınırlı optik penetrasyonlu bir ablasyon moduna izin vermektedir. Ayrıca, 0,5 mm'den küçük kan damarlarını pıhtılaştırmaktadır, yani kanama kontrolü ile operasyon sırasında mükemmel bir görüş sağlamaktadır[67]. Eksizyon, tanının histolojik olarak doğrulanmasına izin vermesi ve lezyonun tamamen çıkarılmasını gerektirmesiyle tanısal ve terapötik bir prosedürdür, bu sebeplerle CO2 lazer ile cerrahi eksizyon tercih edilmektedir[63,68]. Ayrıca alternatif olarak, CO2 lazer kullanılarak vaporizasyon tekniği ile tedavi yapılabilmektedir[64]. Vaporizasyon, sınırlı postoperatif rahatsızlığa neden olur ve özellikle geniş lezyonları veya çok sayıda lezyonu olan hastalarda farklı aşamalarda uygulanabilmektedir. Bu tekniğinin temel dezavantajı, tüm lezyonun histolojik olarak incelenmesinin imkansızlığıdır[64]. Vaporizasyon ile tedavi edilen 282 OL'de yapılan çalışmada, %10'dan daha az nüks oranları ile ilişkili olduğu için bu tekniğin etkili olduğu bildirilmiştir[9]. Ancak odaklanmamış bir lazer ışınıyla dokunun vaporizasyonu tamamen minimal invaziv değildir. Horch ve ark. histolojik olarak termal lazer enerjisinin epitelin yüzeysel kısımlarını karbonize ederek yeniden epitelizasyonun 2 haftadan fazla gecikmesi ve skar dokusu ile iyileşme olabileceğini bildirmiştir[69]. Yara iyileşmesinde bir gecikme de hasta için rahatsızlık yaratabilmektedir.

6.2. Nd: YAG Lazer

Nd: YAG lazer (dalga boyu 1064 nm) OL ve oral kavitedeki diğer benign yumuşak doku lezyonlarının tedavisinde etkili bir cihazdır. Nd: YAG lazer, diş yapısına bitişik yumuşak doku bölgelerinde temaslı uygulama modunda hassasiyete sahiptir, böylelikle zor erişimli konumlarda gelişmiş hassasiyet ve hemostaz kontrolünün faydalarını sunmaktadır. Nd: YAG lazer, minimal postoperatif ağrı ve başarılı postoperatif iyileşme ile çeşitli oral yumuşak doku lezyonlarının hassas cerrahi yönetimini sağlamaktadır[70]. Nd: YAG lazer, vaporizasyon tekniği ile OL'yi tedavi etmek için kullanılmaktadır[64], CO2 laz-

erden sonra lökoplaki vaporizasyonu için kullanılan en popüler ikinci lazerdir[71].

6.3. Diyot Lazer

Diyot lazer, fotonların 810, 940 ve 980nm dalga boylarında elektrik akımı ile üretildiği lazer sistemlerinden biridir. Oral yumuşak doku cerrahisinde diyot lazer uygulamaları bulunmaktadır[72]. Premalign lezyonların tedavisinde diyot lazer sistemleri klinik olarak fotodinamik terapi (PDT) tekniği ile kullanılmaktadır. Diğer lazer sistemleriyle karşılaştırıldığında, diyot lazerler daha ucuzdur, kullanımı kolaydır ve klinik kullanım için pratiktir. Teknik nedenlerden dolayı, diyot lazerler yalnızca tek çıkış dalga boyu sunabilir, bu nedenle bir lazer yalnızca bir fotosensitizör (PS) ile kullanılabilmektedir[73].

6.4. Fotodinamik Terapi

Fotodinamik terapi, oral enflamatuar durumların yönetimi için uygulanan bir tedavi yöntemidir. PDT, oksijen varlığında bir ışık kaynağı ile kimyasal boya veya fotosensitizör arasındaki etkileşimi içermektedir. Bu etkileşim, mikrobiyal hücre duvarlarına ve premalign ve malign hücrelerde oksidatif hasara neden olan reaktif oksijen türleri üretmektedir[74]. PDT'de kullanılan fotosensitizörler ile uyumlu dalga boylarında diyot lazerler ile oral premalign lezyonların tedavisinde kullanılabilmektedir[73,75]. Yu ve ark.[76], PDT ile oral verrüköz hiperplazili (OVH) 35 hastayı tedavi ettikleri çalışmalarında, 35 aylık takip süresine kadar nüks olmaksızın OVH'nin tamamen iyileştiğini gözlemlemişlerdir. Benzer sonuçlar Chen ve ark. çalışmasında da bildirilmiştir[77]. Bu çalışmalardan elde edilen sonuçlar[75,77], PDT'nin oral premalign lezyonların tedavisi için potansiyel bir terapötik strateji olduğunu düşündürmektedir. Bununla birlikte, bazı çalışmalar[78,77] oral premalign lezyonların PDT kullanılarak tedavisini takiben %36'ya varan nüks oranları bildirmiştir. Bu bakımdan, oral premalign lezyonların tedavisinde PDT'nin etkinliği konusunda bir tartışma var gibi görünmektedir[79].

7. Sonuç

Premalign lezyonların, malign transformasyon riski taşıması nedeniyle erken teşhisleri önemlidir. Bu lezyonların zamanında teşhisi ile uygun tedavi prosedürleri uygulanarak malign transformasyonun önüne geçmek mümkün olabilmektedir. Bu sebeple şüpheli olarak nitelendirilebilecek oral lezyonlar-

dan biyopsi alınması oldukça önemlidir. Biyopsi sonuçlarının doğru sonuçlar vermesi için biyopsi prensiplerine uygun biyopsi alınmalıdır. Çeşitli biyopsi teknikleri mevcuttur. Lazerle yapılan biyopsi doku yüzeyinde hemostaz sağlaması ve opere edilen bölgenin primer kapatma gerektirmemesi gibi avantajları sebebiyle tercih edilebilir. Premalign lezyonların teşhis ve tedavisinde lazerlerle yaklaşım olumlu sonuçlar vermektedir. Dalga boyu, kanama kontrolü ve sağladığı diğer avantajlar sebebiyle CO2 lazerler premalign ve malign lezyonların teşhis ve tedavisinde ön plana çıkmaktadır.

Kaynakça

1. Korkmaz S, Mülayim M K. Benign and Premalignant Lesions of the Oral Mucosa. Turkiye Klinikleri J Dermatol-Special Topics. 2015;8(4):74-9
2. Kramer I R, Lucas R B, Pindborg J J, Sobin L H. Definition of leukoplakia and related lesions: An aid to studies on oral precancer. Oral Surg Oral Med Oral Pathol. 1978 Oct;46(4):518-39.
3. World Health Organization (1973). Report from a meeting of investigation on histological definition of precancerous lesions.
4. Axéll T, Pindborg JJ, Smith CJ, Van Der Waal I. Oral white lesions with special reference to precancerous and tobacco-related lesions: Conclusions of an international symposium held in Uppsala, Sweden, May 18-21 1994. J Oral Pathol Med. 1996 Feb;25(2):49-54.
5. Pindborg JJ, Reichart P a., Smith CJ, van der Waal I. World Health Organization: Histological Typing of Cancer and Precancer of the Oral Mucosa. Second Edition. Springer-Verlag. 1997;2.
6. Warnakulasuriya S, Johnson NW, Van Der Waal I. Nomenclature and classification of potentially malignant disorders of the oral mucosa. J Oral Pathol Med. 2007 Nov;36(10):575-80.
7. Wetzel SL, Wollenberg J. Oral Potentially Malignant Disorders. Dent Clin North Am. 2020;64(1):25-37.
8. Deppe H, Horch HH. Laser applications in oral surgery and implant dentistry. Lasers Med Sci. 2007;22(4):217-221.
9. Mattsson U, Jontell M, Holmstrup P. Oral lichen planus and malignant transformation: Is a recall of patients justified?.Crit Rev Oral Biol Med. 2002;13(5):390-6.
10. Deppe H, Hillemanns M, Hauck W. Recurrence rates of premalignant lesions after CO2 laser vaporization. Med Laser Appl. 2004;19(1):55-60.
11. Znaor A, Brennan P, Gajalakshmi V, et al. Independent and combined effects of tobacco smoking, chewing and alcohol drinking on the risk of oral, pharyngeal and esophageal canser in Indian men.Wiley Online Libr. 2003;105(5):681-686.

12. Güneri P, Çankaya H, Yavuzer A, Güneri E. Primary oral cancer in a Turkish population sample: association with sociodemographic features, smoking, alcohol, diet and dentition. Oral Oncol. 2005 Nov;41(10):1005-12.
13. Pinheiro AL, Frame JW. Surgical management of premalignant lesions of the oral cavity with the CO2 laser. Braz Dent J. 1996;7(2):103-8.
14. Silverman S, Bhargava K, Mani NJ, Smith LW, Malaowalla AM. Malignant transformation and natural history of oral leukoplakia in 57,518 industrial workers of gujarat, india. Cancer. 1976 Oct;38(4):1790-5.
15. Mehta FS, Pindborg JJ, Gupta PC, Daftary DK, Odont. Epidemiologic and histologic study of oral cancer and leukoplakia among 50,915 villagers in India. Cancer. 1969 Oct;24(4):832-49.
16. Gupta PC. Leukoplakia and incidence of oral cancer. J Oral Pathol Med. 1989 Jan;18(1):17.
17. Maserejian NN, Giovannucci E, Rosner B, Zavras A, Joshipura K. Prospective study of fruits and vegetables and risk of oral premalignant lesions in men. Am J Epidemiol. 2006 Sep 15;164(6):556-66.
18. Goodson ML, Hamadah O, Thomson PJ. The role of alcohol in oral precancer: Observations from a North-East England population. Br J Oral Maxillofac Surg. 2010 Oct;48(7):507-10.
19. Speight PM, Khurram SA, Kujan O. Oral potentially malignant disorders: risk of progression to malignancy. Oral Surg Oral Med Oral Pathol Oral Radiol. 2018 Jun;125(6):612-627.
20. Lerman MA, Almazrooa S, Lindeman N, Hall D, Villa A, Woo S Bin. HPV-16 in a distinct subset of oral epithelial dysplasia. Mod Pathol. 2017 Dec;30(12):1646-1654.
21. Özdemir K , Gökalp Muranlı F , Kanev M . In situ Hibridizasyon Yöntemleri. Düzce Üniversitesi Bilim ve Teknoloji Dergisi. 2015; 3(2): 613-621.
22. Einhorn J, Wersäll J. Incidence of oral carcinoma in patients with leukoplakia of theoral mucosa. Cancer. 1967 Dec;20(12):2189-93.
23. Roed-Peterson B. Cancer development in oral leukoplakia follow-up of 331 patients. J Dent Res. 1971;50:711
24. Bánóczy J, Sugár L. Longitudinal studies in oral leukoplakias. J Oral Pathol Med. 1972;1(6):265-72.
25. Gupta PC, Mehta FS, Daftary DK. Incidence rates of oral cancer and natural history of oral precancerous lesions in a 10-year follow-up study of Indian villagers. Community Dent Oral Epidemiol. 1980;8(6):283-333.
26. Baric JM, Alman JE, Feldman RS, Chauncey HH. Influence of cigarette, pipe, and cigar smoking, removable partial dentures, and age on oral leukoplakia. Oral Surg Oral Med Oral Pathol. 1982 Oct;54(4):424-9.
27. Pindborg JJ, Jolst O, Renstrup G, Roed-Petersen B. Studies in oral leukoplakia: a preliminary report on the period pervalence of malignant transformation in

leukoplakia based on a follow-up study of 248 patients. J Am Dent Assoc. 1968 Apr;76(4):767-71.

28. Waldron CA, Shafer WG. Leukoplakia revisited. A clinicopathologic study 3256 oral leukoplakias. Cancer. 1975 Oct;36(4):1386-92.
29. Silverman S, Gorsky M, Lozada F. Oral leukoplakia and malignant transformation. A follow-up study of 257 patients. Cancer. 1984 Feb 1;53(3):563-8.
30. Schepman KP, Van Der Meij EH, Smeele LE, Van Der Waal I. Malignant transformation of oral leukoplakia: A follow-up study of a hospital-based population of 166 patients with oral leukoplakia from The Netherlands. Oral Oncol. 1998 Jul;34(4):270-5.
31. Cowan CG, Gregg TA, Napier SS, McKenna SM, Kee F. Potentially malignant oral lesions in Northern Ireland: A 20-year population-based perspective of malignant transformation. Oral Dis. 2001 Jan;7(1):18-24.
32. Amagasa T, Yamashiro M, Ishikawa H. Oral Leukoplakia Related to Malignant Transformation. Oral Sci Int. 2006;3(2):45–55
33. Saito T, Sugiura C, Hirai A, et al. Development of squamous cell carcinoma from pre-existent oral leukoplakia: With respect to treatment modality. Int J Oral Maxillofac Surg. 2001 Feb;30(1):49-53.
34. Napier SS, Speight PM. Natural history of potentially malignant oral lesions and conditions: An overview of the literature. J Oral Pathol Med. 2008 Jan;37(1):1-10.
35. Bánóczy J, Bánóczy J. Comparative Study of the Clinical Types and Histological Characteristics of Oral Leukoplakia. In: Oral Leukoplakia. ; 1982. pp 64-86
36. Roed-Petersen B, Renstrup G. A topographical classification of the oral mucosa suitable for electronic data processing its application to 560 leukoplakias. Acta Odontol Scand. 1969 Dec;27(6):681-95.
37. Pindborg JJ RPSC et al. World Health Organization: Histological typing of cancer and precancer of the oral mucosa, 2nd edn. Springer, Berlin. Published online 1997.
38. Amagasa T, Yamashiro M, Uzawa N. Oral premalignant lesions: From a clinical perspective. Int J Clin Oncol. 2011 Feb;16(1):5-14
39. Schepman KP, van der Waal I. A proposal for a classification and staging system for oral leukoplakia: a preliminary study. Eur J Cancer B Oral Oncol. 1995 Nov;31B(6):396-8.
40. Van der Waal I, Schepman KP, Van der Meij EH. A modified classification and staging system for oral leukoplakia. Oral Oncol. 2000 May;36(3):264-6.
41. Bánóczy J. Follow-up studies in oral leukoplakia. J Maxillofac Surg. 1977 Feb;5(1):69-75
42. AMAGASA T, MICHI K, SAITO K, UENO T. Clinical classification of oral leukoplakia. Japanese J Oral Maxillofac Surg. 1977;23(1):89–96.

43. Poh CF, Ng S, Berean KW, Williams PM, Rosin MP, Zhang L. Biopsy and histopathologic diagnosis of oral premalignant and malignant lesions. J Can Dent Assoc. 2008 Apr;74(3):283-8

44. Ellis E. Principles of Differential Diagnosis and Biopsy. In: Contemporary Oral and Maxillofacial Surgery. 2014.Mosby pp.422-447

45. Awadallah M, Idle M, Patel K, Kademani D. Management update of potentially premalignant oral epithelial lesions. J Oral Maxillofac Pathol. Jan-Apr 2019;23(1):19-27.

46. Maeda K, Suzuki T, Ooyama Y, et al. Colorimetric analysis of unstained lesions surrounding oral squamous cell carcinomas and oral potentially malignant disordersusing iodine.Int J Oral Maxillofac Surg. 2010 May;39(5):486-92.

47. Ranganathan K, Kavitha L. Oral epithelial dysplasia: Classifications and clinical relevance in risk assessment of oral potentially malignant disorders. J Oral Maxillofac Pathol. 2019;23(1).

48. El-Naggar AK, Chan JK, Grandis JR, Takata T, Slootweg PJ. WHO Classification of Head and Neck Tumours. Fourth Edition. WHO Classification of Tumours of the Oral Cavity and Mobile Tounge. 2017.

49. KIRITA T, HORIUCHI K, TSUYUKI M, et al. Clinico-pathological study on oral leukoplakia. Evaluation of the potential for malignant transformation. Japanese J Oral Maxillofac Surg. 1995;41(1): 26-35

50. Lan A xian, Guan X bing, Sun Z. Analysis of risk factors for carcinogenesis of oral leukoplakia. Zhonghua Kou Qiang Yi Xue Za Zhi. 2009 Jun;44(6):327-31.

51. Silverman S. Observations on the clinical characteristics and natural history of oral leukoplakia. J Am Dent Assoc. 1968 Apr;76(4):772-7.

52. Liu W, Wang YF, Zhou HW, Shi P, Zhou ZT, Tang GY. Malignant transformation of oral leukoplakia: A retrospective cohort study of 218 Chinese patients. BMC Cancer. 2010 Dec 16;10:685.

53. Shearston K, Fateh B, Tai S, Hove D, Farah CS. Malignant transformation rate of oral leukoplakia in an Australian population. J Oral Pathol Med. 2019 Aug;48(7):530-537.

54. Barfi Qasrdashti A, Habashi MS, Arasteh P, Torabi Ardakani M, Abdoli Z, Eghbali SS. Malignant transformation in leukoplakia and its associated factors in southern Iran: A hospital based experience. Iran J Public Health. 2017 Aug;46(8):1110-1117.

55. Arduino PG, Surace A, Carbone M, et al. Outcome of oral dysplasia: A retrospective hospital-based study of 207 patients with a long follow-up. J Oral Pathol Med. 2009 Jul;38(6):540-4.

56. Wang T, Wang L, Yang H, et al. Development and validation of nomogram for prediction of malignant transformation in oral leukoplakia: A large-scale cohort study. J Oral Pathol Med. 2019 Jul;48(6):491-498.

57. Warnakulasuriya S. Clinical features and presentation of oral potentially malignant disorders. Oral Surg Oral Med Oral Pathol Oral Radiol. 2018;125(6):582-590.
58. Goodson ML, Sloan P, Robinson CM, Cocks K, Thomson PJ. Oral precursor lesions and malignant transformation - Who, where, what, and when? Br J Oral Maxillofac Surg. 2015;53(9):831-835.
59. Nadeau C, Kerr AR. Evaluation and Management of Oral Potentially Malignant Disorders. Dent Clin North Am. 2018 Jan;62(1):1-27.
60. Bewley AF, Farwell DG. Oral leukoplakia and oral cavity squamous cell carcinoma. Clin Dermatol. Sep-Oct 2017;35(5):461-467.
61. Ishii J, Fujita K, Komori T. Laser surgery as a treatment for oral leukoplakia. Oral Oncol. 2003 Dec;39(8):759-69
62. Chiesa F, Boracchi P, Tradati N, et al. Risk of preneoplastic and neoplastic events in operated oral leukoplakias. Eur J Cancer B Oral Oncol. 1993 Jan;29B(1):23-8.
63. Frame JW. Removal of oral soft tissue pathology with the CO2 laser. J Oral Maxillofac Surg. 1985 Nov;43(11):850-5.
64. Del Corso G, Gissi DB, Tarsitano A, et al. Laser evaporation versus laser excision of oral leukoplakia: A retrospective study with long-term follow-up. J Craniomaxillofac Surg. 2015 Jul;43(6):763-8.
65. Novakovic D, Rickert S, Blitzer A. Office-based laser treatment of oral premalignant lesions. Oper Tech Otolaryngol - Head Neck Surg. 2011;22(2):159-164.
66. Tewari M, Rai P, Singh GB, Kumar M, Shukla HS. Long-term follow-up results of Nd: YAG laser treatment of premalignant and malignant (stage I) squamous cell carcinoma of the oral cavity. J Surg Oncol. 2007 Mar 15;95(4):281-5.
67. Chiesa-Estomba CM, González-García JA, Larruscain E, Calvo-Henríquez C, Mayo-Yáñez M, Sistiaga-Suarez JA. CO2 Transoral Laser Microsurgery in Benign, Premalignant and Malignant (Tis, T1, T2) Lesion of the Glottis. A Literature Review. Medicines (Basel). 2019 Jul 22;6(3):77.
68. Romeo U, Palaia G, Del Vecchio A, et al. Effects of KTP laser on oral soft tissues. An in vitro study.Lasers Med Sci. 2010 Jul;25(4):539-43
69. H.-H. H, H. D. New aspects of lasers in oral and craniomaxillofacial surgery. Med Laser Appl. 2005;20(1):7-11
70. White JM, Chaudhry SI, Kudler JJ, Sekandari N, Schoelch ML, Silverman S. Nd:YAG and CO2 laser therapy of oral mucosal lesions. J Clin Laser Med Surg. 1998 Dec;16(6):299-304.
71. Mogedas-Vegara A, Hueto-Madrid JA, Chimenos-Küstner E, Bescós-Atín C. The treatment of oral leukoplakia with the CO2 laser: A retrospective study of 65 patients. J Cranio-Maxillofacial Surg. 2015;43(5):677-681.

72. Azma E, Safavi N. Diode laser application in soft tissue oral surgery. J Lasers Med Sci. 2013;4(4):206-211.

73. Tsai J-C, Chiang C-P, Chen H-M, et al. Photodynamic Therapy of oral dysplasia with topical 5-aminolevulinic acid and light-emitting diode array. Lasers Surg Med. 2004;34(1):18-24.

74. Vohra F, Al-Kheraif AA, Qadri T, et al. Efficacy of photodynamic therapy in the management of oral premalignant lesions. A systematic review. Photodiagnosis Photodyn Ther. 2015 Mar;12(1):150-9.

75. Sibata CH, Colussi VC, Oleinick NL, Kinsella TJ. Photodynamic therapy: A new concept in medical treatment.Braz J Med Biol Res, August 2000, Volume 33(8) 869-880.

76. Yu CH, Chen HM, Hung HY, Cheng SJ, Tsai T, Chiang CP. Photodynamic therapy outcome for oral verrucous hyperplasia depends on the clinical appearance, size, color, epithelial dysplasia, and surface keratin thickness of the lesion. Oral Oncol. 2008 Jun;44(6):595-600.

77. Chen HM, Chen CT, Yang H, et al. Successful treatment of oral verrucous hyperplasia with topical 5-aminolevulinic acid-mediated photodynamic therapy. Oral Oncol. 2004 Jul;40(6):630-7.

78. Kübler A, Haase T, Rheinwald M, Barth T, Mühling J. Treatment of oral leukoplakia by topical application of 5-aminolevulinic acid. Int J Oral Maxillofac Surg. 1998 Dec;27(6):466-9.

79. Kawczyk-Krupka A, Waśkowska J, Raczkowska-Siostrzonek A, et al. Comparison of cryotherapy and photodynamic therapy in treatment of oral leukoplakia. Photodiagnosis Photodyn Ther. 2012 Jun;9(2):148-55.

BÖLÜM 5

LENFOMALAR

Lymphomas

Nihat EFE[1] **& Serap KARAMAN**[2]

[1]*(Dt.), Van Yüzüncü Yıl Üniversitesi Diş Hekimliği Fakültesi Ağız, Diş ve Çene Cerrahisi AD,*
e-mail: 18930005023@yyu.edu.tr
ORCID: 0000-0002-1953-6556

[2]*(Uzm. Dr.), Van Yüzüncü Yıl Üniversitesi Dursun Odabaş Tıp Merkezi, Çocuk Sağlığı ve Hastalıkları ABD,*
e-mail: serapkilickaraman@gmail.com
ORCID: 0000-0002-9143-6883

1. Giriş

Lenfoma, kompleks heterojen lenforetiküler maligniteler grubu için kullanılan genel bir terimdir. Lenfoma, skuamöz hücreli karsinomdan sonra en sık görülen altıncı malignitedir. Baş ve boyun bölgesinin ise en sık görülen ikinci neoplazisidir ve çocuklarda baş ve boyun bölgesi tümörlerinin %50 ila %59'unu oluşturan neoplazilerdir[1,2]. Bilinen tüm malignitelerin yaklaşık %3 ila %5'ini oluştururlar ve genellikle morfolojik olarak iki farklı gruba ayrılırlar: Bunlar; Hodgkin lenfoma (HL) ve Non-Hodgkin lenfoma (NHL)'dır[3,4,5,6]. Bu maligniteler tipik olarak lenfatik dokularda ortaya çıkar ve NHL'de olduğu gibi ekstranodal hastalığa ilerleyebilir. Servikal lenf nodu tutulumu her tür lenfomada bulunabilen bir özeliktir. HL, komşu nodal yayılma yoluyla genişlerken, NHL hematojen olarak yayılma eğiliminde olan bir lenfomadır ve sistemik bir tanıyı ifade eder.

Baş ve boyun bölgesinde, Waldeyer halkası en yaygın tutulum bölgesidir[7,8,9], tüm ekstranodal baş ve boyun lenfomalarının yarısından fazlasını oluşturur. Lenfomaların oral tutulumu, lokalize bir hastalık sürecini temsil edebilir, ancak daha çok, ikincil olarak servikal lenf nodüllerini içeren sistemik bir sürecin parçasıdır[10].

Oral kavitede ortaya çıkan lenfomalar, tüm oral malignitelerin %5'inden daha az bir kısmını oluşturur ve bu lezyonların yaklaşık %85'i faringeal tonsil ve damak bölgesinde bulunur. Ekstralenfatik bölgeler arasında tükürük bezleri, paranazal sinüsler, ağız boşluğu ve larinks bulunur[10].

Lenfomaların sınıflandırılması; morfolojik, immünofenotipik, genetik ve klinik özelliklere göre yapılmaktadır. Lenfomaları sınıflandırmak için, Revised Avrupa-Amerikan Lenfoid Neoplazm Sınıflandırmasında (REAL) tanımlanan ilkelere dayanan Dünya Sağlık Örgütü (WHO) sınıflandırması dahil olmak üzere çeşitli sınıflandırma sistemleri günümüze kadar kullanılmıştır. Hem WHO hem de REAL sınıflandırmaları, hücre kökenine göre lenfomaları iki büyük kategoriye ayırır: Hodgkin Lenfoma ve Non Hodgkin Lenfoma (NHL). NHL, patoloji, davranış ve terapi açısından büyük farklılıklar gösteren bir grup heterojen hastalığı temsil eder. Bu genel olarak B hücreli NHL ve T-NK (natural killer-doğal öldürücü) hücreli lenfoma olarak ayrılır ve bunlar daha sonra farklı alt bölümlere ayrılır[3,4,11,12,13].

2. Lenfomaların

Lenfomaların Sınıflandırılması Aşağıdaki Gibi Yapılmaktadır.

- Hodgkin lenfoma:
  - Klasik Hodgkin lenfoma
  - Nodüler skleroz
  - Miks hücreli
  - Lenfositten zengin
  - Lenfositten yoksun
  - Nodüler lenfosit predominant hodgkin lenfoma
- Non-Hodgkin Lenfoma:
  - Prekürsör B hücreli neoplazmalar
  - Olgun B hücreli neoplazmalar
  - Küçük hücreli lenfoma / kronik lenfositik lösemi
  - Mukozayla ilişkili lenfoid dokuya ait ekstranodal marjinal bölge B hücreli lenfoma (MALT-lenfoma)
  - Foliküler

- Mantle hücresi
- Diffüz büyük hücre
- Burkitt (Afrika ve endemik)
- Diğerleri
- Öncü T hücresi
- Olgun NK / T hücresi
- Ekstranodal NK / T hücreli lenfoma, nazal tip
- Anaplastik büyük hücre
- Mikoz fungoides[3,4,11,12,13]

2.1 Teşhis

Hastalar sıklıkla oral ve maksillofasiyal cerrahlara boyun kitlesi şikâyeti ile başvurur. Bu nedenle boyun kitlelerini değerlendirirken, bu kitleler için iyi geliştirilmiş bir algoritmaya sahip olmak çok önemlidir. Bu, erken aşamada hastalığı teşhis ve hızlı bir şekilde tedavisini mümkün kılacaktır[10].

Bir lenfomanın nodal tanımı karakteristik olarak, giderek büyüyen lastiksi bir kıvama sahip küçük ila orta boyutlu lenf düğümlerinden oluşan bir boyun kitlesi ile kendini gösterir. Enfeksiyon belirtisi olmadan 4 ila 6 haftadan uzun süren 1 cm'den büyük lenf düğümleri histolojik olarak değerlendirilmelidir[14]. Şüphelenilen bir lenfomanın biyopsisi için birkaç spesifik kriter vardır. Histolojik tanı için ulaşılabilen en büyük lenf düğümünün çıkarılması tercih edilir. Eksizyonel biyopsi, lenfomaların teşhisi açısından en yüksek verimi sağlar. Eksize edilen lenf düğümü tercihen sağlam ve distorsiyonsuz olmalıdır. İnce iğne aspirasyonu (İİA) bazen immünofenotipleme çalışmaları ile zenginleştirildiğinde tanısal olabilir ve intraabdominal, torasik veya retroperitoneal lenf düğümleri için yararlı bir tanısal yöntemdir. İnce iğne aspirasyonu (İİA) genellikle tedavi sonrasında gözlem için doku elde etmede kullanılır[9,14].

Lenfomanın teşhisi, büyümüş servikal lenf nodlarının histopatolojik incelemesine veya ekstralenfatik dokuyu tanımlamaya dayanır. Lenfomaların immünohistokimyasal veya flow (akış) sitometrisi ile immünofenotiplendirilmesinin yapılması, bir lenfomanın doğru sınıflandırılması için kritik bir özelliktir. B hücreli lenfomaların büyük bir kısmı pan-B hücresi antijeni CD20'yi ifade ederken, T hücreli lenfomalar ise T hücresi antijeni CD3'ü ifade eder. Her iki grup da lökosit ortak antijeni CD45 için pozitiftir. Hodgkin lenfomada (HL), B hücresi ve T hücresi antijenleri yoktur. Klasik Hodgkin için patognomik hücre, tipik olarak CD15 ve CD30 ifade eden Reed-Sternberg hücresidir[10].

HL ve NHL'nin klinik evrelemesi, klinik, radyolojik ve cerrahi bulguların kombinasyonuna dayanmaktadır. Lenfomaların evrelenmesinin uygun şekilde yapılması için, tam bir tıbbi anamnez, fizik muayene, idrar tahlili, kan kimyaları, tam kan sayımı ve kemik iliği biyopsisi gereklidir. Görüntüleme yöntemleri de gereklidir ve baş-boyun, mediasten, karın ve pelvisten oluşan intravenöz kontrastlı bilgisayarlı tomografi (BT) taraması ile elde edilir. Pozitron emisyon tomografisi (PET) -CT taraması ilk evreleme için kullanılmaktadır. Kemik iliği biyopsisi tipik olarak iliak krestten yapılır, çünkü NHL hastalarının yaklaşık %18'i kemik iliğini içerir[14,15,16,17]. Merkezi sinir sistemi (MSS) tutulumundan şüpheleniliyorsa, lumbar ponksiyon endikasyonu vardır. Serebrospinal sıvı akış sitometrisi ile lumbar ponksiyon, baş ve boyun bölgesi, paranazal sinüsler veya kemik iliğini içeren yüksek riskli Diffüz büyük B hücreli lenfoma (DLBCL) vakalarında ve testis ve ekstranodal hastalığı bulunanlarda gerçekleştirilir. Baş ve boyun lezyonu olan hastalar için ayrıca nazofaringoskopi de yapılmalıdır. Tümörün immünohistokimyasal analizi, teşhis ve yeni tedavi yöntemlerinin hedeflenmesi için gereklidir[10].

Ann Arbor evreleme sistemi hem HL hem de NHL için geçerlidir ve evreleme için temel sağlar[9,13,14,16,18]. Ann Arbor sistemi, lenf nodu bölgelerinin sayısına, ekstranodal hastalığın varlığına, diyaframın üstünde ve altında hastalığın varlığına ve hastalığa eşlik eden esas semptomların varlığına bağlıdır. Bu semptomlar daha çok HL ile ilişkilidir ve hem HL hem de NHL için mevcutsa prognostik olarak önemlidir. Rutin histolojik incelemeye ek olarak, lenfomada genetik ve kromozomal anormalliklerin varlığı da yaygındır. Anöploidi HL'de görülür; c-myc geni gibi translokasyonlar Burkitt lenfomada görülebilir ve bcl-2 geni ise sıklıkla foliküler lenfomalarda bulunabilir. Epstein-Barr virüsü, HIV-1, Helicobacter pylori, Hepatit B, Hepatit C ve HPV-8 gibi enfeksiyonların tümü, lenfomaların patogenezinde rol oynayabilir[3,13,16,19,20,21,22]. Kronik inflamasyon varlığı, Sjögren sendromlu ve Romatoid Artritli hastalarda mukozayla ilişkili lenfoid doku (MALT) lenfomada görüldüğü gibi lenfomanın gelişme riskini de artırır[17,22,23,24,25,26,27,28].

3. Hodgkin Lenfoma (HL)

HL, vakaların %90'ından fazlasında lenf düğümlerinde lokalize olan bir hastalıktır. HL iki alt gruba ayrılır: Klasik HL (CHL) ve Nodüler Lenfosit Predominant HL (NLPHL)'dır. Klasik HL (CHL) ayrıca nodüler skleroz, miks hücreli, lenfositten zengin ve lenfositten fakir olmak üzere çeşitli formlara ayrılır. CHL farklı klinik görünümleri, davranışları ve immünohistolojik özel-

likleri gibi önemli nedenlerle NLPHL'den ayrılır. Vakaların büyük bir kısmı (%95) klasik formdadır ve nodüler skleroz alt tipi bu vakaların %70'ini oluşturur[14,29]. Kasik lenfomanın bu tipi, 20 ila 25 yıl arasında en yüksek insidansa ulaşır ve sekizinci dekadda ikinci bir en yüksek insidansla çift modlu yaş dağılımına sahiptir. Vakaların büyük bir kısmında (%98), CHL'nin malign hücreleri olgun bir B hücresinden kaynaklanmaktadır. Çekirdeksiz formlar Hodgkin Hücreleri veya Reed-Sternberg Hücre varyantları olarak adlandırılırken, çok çekirdekli, diagnostik hücreler ise Reed-Sternberg Hücreleri olarak adlandırılır. CHL'deki tüm Hodgkin hücreleri benzer bir immünofenotipe sahiptir: bu hücreler CD15+, CD30+ ve CD20–'dir. HL vakalarının yaklaşık %5'i NLPHL tipteki hastalıklardır ve 30 ila 50 yaş arasında en yüksek insidansa ulaşıp, her yaşta ortaya çıkabilir[29]. CHL gibi, NLPHL de olgun bir B hücresinden ortaya çıkar. Bununla birlikte, bu türdeki neoplastik hücreler, sarmal çekirdekli büyük hücreler olarak tanımlanır. Bu nedenle, bu hücreler patlamış mısır veya L&H hücreleri (lenfositik veya histiyositik Reed-Sternberg hücre türleri) olarak adlandırılırlar. Klasik RS hücrelerinin aksine, L&H hücreleri tipik olarak CD30–, CD45+ ve CD20+'dir. HL, 5 yaşın altındaki çocuklarda çok nadir görülen bir hastalıktır[13].

HL, tüm lenfomaların yaklaşık %14'ünü oluşturur ve bu da HL'yi NHL'den daha az yaygın görülen bir hastalık haline getirir[3,6,11,16]. HL nadir olarak ekstranodal hastalık olarak ortaya çıkar (%1 ila %4), ancak NHL vakaların yaklaşık üçte birine kadar ekstranodal bölgelerde görülür[14,30]. Klasik olarak HL, tek bir lenf düğümünde ortaya çıkar ve daha sonra aşamalı olarak komşu lenf düğümlerini tutar. Bu patern, lenfatik yapılara veya ekstranodal bölgelere komşu olmayan yayılmanın daha yaygın olarak görüldüğü NHL ile zıttır. Klinik olarak HL, hastaların %41'inde genel semptomlara veya laboratuvar anormalliklerine neden olur[9]. HL ve NHL arasındaki ayrım sadece histopatolojik olarak yapılabilir, çünkü klinik ve radyografik sonuçlar genellikle bu iki lenfoma grubu arasındaki ayrımı yapmada başarısız olur. HL ve NHL arasındaki lenf nodu tutulumu, HL'li hastaların %24'ünde görülürken, NHL'li hastaların ise %33'ünde servikal lenfadenopati olarak görülür[10].

4. Non-Hodgkin Lenfoma (NHL)

NHL, B hücresi ve T hücresi formlarına bölünebilen çeşitli bir lenforetiküler neoplazm grubunu temsil eder. Olgun B hücreli lenfomalar, dünya çapında NHL hastalığının %85'inden fazlasını oluşturur[29]. NHL çeşitleri arasında foliküler lenfoma, B hücreli kronik lenfositik lösemi/küçük lenfositik lenfoma,

diffüz büyük B hücreli lenfoma, lenfoplazmasitik lenfoma, dalak marjinal bölge lenfoması, MALT lenfomasının ekstranodal marjinal bölge B hücreli lenfoması, manto hücreli lenfoma ve Burkitt lenfoma bulunur. Bu lenfomaların tümünün ortak özelliği, pan-B hücre markeri CD20'nin ekspresyonunudur. Ek olarak, birçoğunun sınıflandırmasında başka spesifik immünofenotipik özellikleri de kullanılır. Miyelom veya plazmasitoma gibi plazma hücre proliferasyonları da olgun B hücreli neoplazmalar sınıfına girer, ancak bunlar tipik olarak CD20 (-) 'dir[10].

Gastrointestinal sistem, hastaların %50'sinden fazlasında görülen ve en sık tutulan ekstranodal bölgedir[17,21,31,32,33,34]. Bunu hastaların %11 ila %33'ünde etkilenen baş ve boyun bölgesi takip eder[33]. NHL baş ve boyun bölgesinin %65'inde lenf düğümlerinde ve %25 ila %30'unda ekstranodal bölgelerde ortaya çıkar[17]. Baş ve boyunda görülen NHL daha sık olarak 50-60 yaş arası hastalarda görülür. NHL bölgesel ve uzak lenfatik bölgelerinden başka karaciğer, dalak, akciğer ve kemik iliği gibi parankimal organlara metastaz yapabilir[10].

Foliküler lenfoma (FL) daha yaşlı popülasyonlarda ortaya çıkar, nispeten sessiz bir seyir gösterir ve yetişkinlerde NHL'nin yaklaşık %40'ını oluşturur. Tipik olarak ağrısız lenfadenopati, splenomegali ve kemik iliği tutulumu şeklinde kendini gösterir. Lenfoma hücreleri CD20, CD10, BCL6 ve BCL2 (+) 'dir. BCL2, FL'de eksprese edilen ve BCL2 (-) olan reaktif foliküler hiperplaziden ayıran bir anti-apoptoz genidir[29].

MALT lenfomasının ekstranodal marjinal bölge B hücreli lenfoması da sessiz bir klinik gelişim ortaya koyar. Bu tip lenfoma genellikle baş ve boyun bölgesinde ve özellikle tiroid ve tükürük bezleri gibi lenfatik olmayan bölgelerde görülür. Genellikle Hashimoto tiroiditi ve Sjögren sendromu gibi diğer otoimmün hastalıklarla ilişkilidir[25,26,31,35,36,37,38,39]. Lenfoma, neoplastik lenfositlerin infiltre olduğu ve ilgili organın kanallarına ve bezlerine zarar verdiği karakteristik lenfoepitelyal lezyonlar oluşturur[10].

Diffüz büyük B hücreli lenfoma, vakaların %50'sinden fazlasını oluşturan baş ve boyunda en yaygın görülen NHL türüdür. Bu lenfoma türünün ortalama görülme yaşı 60'tır ve çoğu zaman hızla büyüyen tek veya ekstranodal bir kitle olarak ortaya çıkar[2,40]. Waldeyer halkası, paranazal sinüsleri ve ağız boşluğunu da etkileyebilen, ancak orbital bölgede nadir görülen DLBCL için baş ve boyun en sık tutulan bölgedir. Histolojik olarak lenfoma hücreleri, çekirdekleri bir makrofaj veya endotelyal hücrelerin çekirdeklerinden daha büyük olan CD20(+) B hücreleridir. Bu lenfoma tipik olarak lenf düğümü yapısının diffüz bir şekilde ortadan kaldırılmasına neden olur. Bazı DLBCL

vakaları, FL veya B-hücreli CLL/SLL (chronic lymphocytic leukemia / small lymphocytic lymphoma) gibi daha yavaş bir lenfomanın transformasyonunu gösterir. Moleküler bağlama ile DLBCL'nin genetik alt tipinin tanımlanması ve gen ekspresyon profilinin belirlenmesi oldukça önemlidir. C-myc translokasyonuna sahip DLBCL, daha kötü prognozu gösterir ve tedaviye daha az cevap verir[41]. DLBCL'nin daha da agresif bir şekli, c-myc ve bcl-2 proteininin IHC tarafından ifade edilmesidir[42]. "Doublehit" lenfoma terimi hem c-myc geninin (8q24) hem de bcl2 geninin (18q21) translokasyonlarına sahip DLBCL için kullanılmaktadır[40,43].

Agresif bir B hücreli lenfoma çeşidi olan Burkitt lenfoma (BL) üç önemli forma sahiptir: Bunlar endemik (Afrika), sporadik ve immün yetmezlik ile ilişkili formlarıdır[33]. Endemik BL, vakaların %50'sinde maksillofasiyal bölgeyi tutar. Sporadik BL daha çok intra-abdominal bölgeyi tutar. İmmün yetmezlik ile ilişkili BL ise sıklıkla lenf düğümlerini ve kemik iliğini tutar[10].

5. Post-Transplantasyon Lenfoproliferatif Bozukluk

Hematolojik maligniteler için tam organ nakli veya allojenik kök hücre transplantasyonu geçiren hastalar, transplant reddini önlemek veya graft-versus-host hastalığını azaltmak için siklosporin ve mikofenolat gibi immünosupresif ilaçlara maruz kalırlar. Bu hastalar artmış lenfoma gelişme riski altındadır. Lenfoma sıklıkla bukkal mukozada veya baş ve boyun bölgesinde herhangi bir lenfoid organda meydana gelebilir. Hastalık, hafif bir lenfoproliferatif bozukluktan, düşük dereceli lenfomaya ve agresif yüksek dereceli lenfomaya kadar değişebilir. Bunlar çoğunlukla EBV (Epstein-Barr virüsü) ile de ilişkilidir. Tedavi, bağışıklık sistemini baskılamanın azaltılmasını içerir ve bu da transplantasyon reddi riskiyle karşı karşıya bırakır. Ancak bu, lenfoma tedavisinde oldukça etkilidir[10].

6. Tedavi

Lenfomalar tipik olarak kemoterapi veya radyoterapi ile veya primer tedavi olarak cerrahi tedavi yerine bunların kombinasyonu ile tedavi edilir. Çoğu durumda, erken evre I/II lenfomalar için tedavi, kemoterapi ve ardından radyasyon tedavisini içerir. Ancak ileri evre lenfomalar için tedavi kemoterapidir. İleri evre lenfomalarda, radyasyon tedavisi sadece büyük kitleli hastalıklar için

tedaviye eklenir. Radyoimmünoterapi, nükseden lenfomalar için kullanılan başka bir tedavi yöntemidir[10].

Lenforetiküler hastalıkların sistemik tedavisi için çeşitli kemoterapötik ajanlar mevcuttur. Bu çoğunlukla hedefe yönelik tedavinin konvansiyonel sitotoksik kemoterapinin kombinasyonudur. NHL için bazı önemli rejimler şunlardır:

1. R-CHOP: rituximab-cyclophosphamide, hydroxyadriamycin, vincristine ve prednisone
2. BR: bendamustine-rituximab
3. RICE: rituximab-ifosfamide, carboplatin, etoposide
4. R-DHAP: rituximab-dexamethasone, cytarabine, cisplatin
5. R-CVP: rituximab-cyclophosphamide, vincristine, prednisone
6. R-Hiper-CVAD: rituximab-cyclophosphamide, vincristine, doxorubicin, dexamethasone, methotrexate, cytarabine
7. R-CODOX-M / IVAC: rituximab-cyclophosphamide, doxorubicin, vincristine, methotrexate/ifosfamide, etoposide, cytarabine
8. R-EPOCH: rituximab-etoposide, vincristine, infusional doxorubicin, cyclophosphamide, prednisone[10].

Lenfomaların birinci basamak tedavisinden sonra nüks geliştiğinde, yüksek doz kemoterapi ve ardından otolog kök hücre nakli ile lenfomalar tedavi edilirler. Yavaş B hücreli NHL (örneğin, foliküler lenfoma, marjinal bölge lenfoması, düşük dereceli manto hücreli lenfoma veya dalak marjinal bölge lenfomaları) belirli bir süre gözlemlenir. Bunların tedavileri yalnızca ilerleyici hastalık tespit edildiğinde veya hastalık önemli semptomlar geliştirdiğinde başlatılır. Bazen bu, ilk teşhisten yıllar sonra meydana gelir. Bu asemptomatik, düşük dereceli, ağrısız NHL'ler için tedavi mümkün değildir. Bu nedenle, tedavinin semptom gelişimi veya hastalığın ilerlemesine kadar ertelenmesi, genel sağkalım oranında önemli bir değişiklik meydana getirmez[44].

Mantle hücreli lenfoma farklı seyirlere sahip olabilir. Bazıları çok agresiftir ve agresif kemoterapiye ihtiyaç duyar. Hiper-CVAD rejimi (fraksiyonlu cyclophosphamide, vincristine, doxorubicin,dexamethasone) gibi yoğun kemoterapik ajanlar, başlangıç yanıt oranını ve remisyonu iyileştiriyor gibi görünmektedir[45]. Ancak, bu rejim, önemli morbidite ve mortalite ile ilişkilendirilebilecek düzeyde toksiktir. Mantle hücreli lenfomalı hastalar, daha az yoğun tedavi rejimleri ile kötü sonuçlar doğurduğunda, genellikle ilk remisyon sırasında otolog kök hücre transplantasyonuna ihtiyaç duymaktadır[10].

Burkitt lenfoma, EBV ile ilişkili agresif bir B hücreli lenfomadır ve kötü bir prognozla ilişkili olup hastaların çoğu tanıdan sonra 1 yıl içinde hayatlarını kaybederler. Ancak, yoğun kemoterapik ajanlarının kullanımı, hasta sağkalımını önemli ölçüde iyileştirmiştir. Magrath ve meslektaşları[46] tarafından açıklanan R-CODOXM rejiminin (cyclophosphamide, vincristine, doxorubicin, yüksek doz methotrexate) kullanımı, Burkitt lenfomalı yetişkinlerin çoğunu iyileştirme potansiyeli olduğunu göstermiştir. Burkitt lenfomalı hastaların başlangıç tedavisinde kök hücre transplantasyonunun kullanımının, hasta sağkalımını artırdığı gösterilmemiştir[10].

MALT lenfomaları düşük dereceli lenfomalardır. Bu lenfomaların çoğu gastrointestinal sistem içinde meydana gelir ve H. pylori enfeksiyonu ile ilişkilidir. Erken evre hastalığı olan hastalarda H. pylori'nin eradikasyonu sıklıkla tümör gerilemesine yol açar. H. pylori'nin eradikasyonuna yanıt vermeyen veya gastrik MALT lenfoma ile H. pylori enfeksiyonu ilişkilendirilmemiş hastalar, kombine kemo-radyoterapi ile tedavi edilebilir. Baş ve boyunda lokalize MALT lenfoması olan hastalar, öncelikle radyoterapi ve kemo-radyoterapi ile tedavi edilir ve cerrahi diseksiyon bölgesel nüksler ile sınırlıdır[47, 48].

T hücreli Non-Hodgkin lenfomalar da aynı rejimlerle tedavi edilir. Ancak bunlar yüzeydeki hedef CD20'yi hedef almaz. Bu nedenle rituximab ile hedefe yönelik tedavi T hücre NHL için kullanılmaz. T hücreli NHL'de kemoterapiye yanıt o kadar güçlü değildir. Kullanılan rejimler şunları içerir:

1. CHOP: cyclophosphamide, hydroxyadriamycin, vincristine (Oncovin), prednisone
2. Pralatrexate
3. Anti-CD30 antikoru: brentuximab vedotin[10].

Hodgkin lenfoma, farklı kemoterapi rejimleriyle tedavi edilir. Erken evre, takip edilecek radyasyonla kombinasyon halinde kemoterapi ile tedavi edilir. İleri evre hastalıkta ise tek başına kemoterapi ile tedavi edilir. Radyasyon tedavisi erken evre hastalıklarda ve büyük kitleli hastalıklarda kullanılır. Yaygın olarak kullanılan kemoterapi rejimleri şunlardır:

1. 1.ABVD: adriamycin, bleomycin, vinblastine, dacarbazine
2. BEACOPP: bleomycin, etoposide, doxorubicin, cyclophosphamide, vincristine, procarbazine, prednisone
3. Stanford V: mechlorethamine, doxorubicin, vinblastine, vincristine, bleomycin, etoposide, prednisone[10].

Genç hastalarda ileri evre hastalıkta bile iyileşme oranları %85'in üzerindedir[49].

Nüks eden lenfomalar için, yüksek doz kemoterapi ve ardından otolog kök hücre transplantasyonu çok etkili bir tedavi yöntemidir. Brentuximab ile anti-CD30'u hedefleyen tedavi, nüks eden lenfomalar için mükemmel kontrol göstermiştir. Bu nedenle, bu hastalar için tedavi seçerken tedavinin uzun vadeli sonuçları unutulmamalıdır. Kemoterapinin uzun süreli yan etkileri arasında miyelodisplazi, kardiyomiyopati ve pulmoner toksisite bulunur[10].

7. Tartışma

Lenfomalar, heterojen bir lenforetiküler neoplazm grubudur. Lenfomalı hastalar genellikle baş ve boyun skuamöz hücreli karsinomu olan hastalardan daha iyi prognoza sahiptir. HL için 5 yıllık sağkalım oranı %73 iken, baş ve boyun ekstranodal NHL lenfoması için bu oran %65'tir. HL, tüm malign lenfomaların yaklaşık %30'unu oluşturur. Lenfomanın hem HL hem de NHL için tipik özelliği, baş ve boyun bölgesinde kitle veya ağrı oluşmasıdır. WHO ve REAL sınıflandırma sistemleri dahil olmak üzere lenfomatöz hastalık için çeşitli sınıflandırma sistemleri vardır. Ann Arbor evreleme sistemi, Kuzey Amerika'da yaygın olarak kullanılan bir sistemdir ve tümör tutulumunun anatomik derecesine dayanmaktadır. Evre I veya evre II hastalığı ile başvuran hastalar, ileri evre III veya evre IV hastalığı ile başvuran hastalara göre daha olumlu bir prognoza sahiptir. HL'nin doğal seyri ve prognozu histolojik tip, evre ve sistemik semptomların varlığına veya yokluğuna bağlıdır. Kemoradyoterapi ile tedavi edilen tüm tümör tipleri için 5 yıllık sağkalım oranı %80'den fazladır[10].

NHL, sıklıkla yayılan ve prognostik olarak çeşitli immünofenotiplere ve ayrıca düşük, orta ve yüksek dereceli lezyonlara farklılaşabilen lenfoid hücrelerin neoplastik bir proliferasyonudur. Düşük veya orta dereceli hastalık, daha iyi bir prognoza sahiptir ve lokalize olduğunda, tek başına lokalize alan radyoterapisine iyi cevap verebilir. Lokalize evre I ve evre II düşük dereceli NHL'ler öncelikle radyoterapi ile tedavi edilir. Cerrahi, öncelikle bir tanı yöntemi olarak kullanılır. İnvazyon yapmış lenfomalı hastalarda veya sistemik tutulumun kanıtlanmış hastalarda, kemoterapinin tedaviye eklenmesi hastanın sağkalımını iyileştirmiştir[10].

Lenfomalı hastaların genel prognozu, histolojik tipleri ve hastalığın evresi ile ilişkilidir. IPI (The International Prognostic Index) puanlama sistemi prognozu tahmin etmede başarılı bir yöntemdir. Düşük dereceli lezyonlar, yüksek

dereceli histolojik tiplere sahip olanlar için %52'ye kıyasla %80'in üzerinde 5 yıllık bir sağkalım oranına sahiptir. Hastalığı evresi aynı zamanda önemli bir prognostik özellik taşır ve 5 yıldan daha fazla hayatta kalma oranları, evre I hastalığı olan hastalarda %83 iken, evre II ve üzeri olan hastalarda bu oran sadece %49'dur[16,46]. Tedavi sonrası remisyon genellikle düşük dereceli lenfomaların tedavisinde ortaya çıksa da, hastalık genellikle daha agresif bir lezyona dönüşüm riski ile birlikte yavaş bir seyir izleyebilir[10].

8. Sonuç

Ağız boşluğu ve orofaringeal bölgede görülen lenfomalar, ağız boşluğunda en sık görülen ikinci malign lezyonlardır. Bu hastalığın teşhis ve tedavileri için en iyi şekilde tanımlanmış bir yol izlemek gerekir. Genel sağkalım oranını iyileştirmek için lenforetiküler hastalığın tanısını erken koyup, tedavisini başlatmak sağlık hizmeti sağlayıcıları ve özellikle çene-yüz cerrahları için kritik öneme sahiptir.

Kaynaklar

1. Cunningham MJ, Myers EN, Bluestone CD. Malignant tumors of the head and neck in children: a twenty-year review. *Int J Pediatr Otorhinolaryngol*. 1987;13(3):279-292. doi:10.1016/0165-5876(87)90109-1
2. Kaplinsky C, Zaizov R. Childhood B-cell non-Hodgkin's lymphoma in Israel. *Leuk Lymphoma*. 1994;14(1-2):49-53. doi:10.3109/10428199409049650
3. Harris NL, Jaffe ES, Stein H, et al. A revised European-American classification of lymphoid neoplasms: a proposal from the International Lymphoma Study Group. *Blood*. 1994;84(5):1361-1392.
4. Kennedy BJ, Fremgen AM, Menck HR. The National Cancer Data Base report on Hodgkin's disease for 1985-1989 and 1990-1994. *Cancer*. 1998;83(5):1041-1047. doi:10.1002/(sici)1097-0142(19980901)83:5<1041::aid-cncr31>3.0.co;2-5
5. Yamada T, Kitagawa Y, Ogasawara T, Yamamoto S, Ishii Y, Urasaki Y. Enlargement of mandibular canal without hypesthesia caused by extranodal non-Hodgkin's lymphoma: a case report. *Oral Surg Oral Med Oral Pathol Oral Radiol Endod*. 2000;89(3):388-392. doi:10.1016/s1079-2104(00)70107-7
6. Boring CC, Squires TS, Tong T. Cancer statistics, 1993. *CA Cancer J Clin*. 1993;43(1):7-26. doi:10.3322/canjclin.43.1.7
7. Rowley H, McRae RD, Cook JA, Helliwell TR, Husband D, Jones AS. Lymphoma presenting to a head and neck clinic. *Clin Otolaryngol Allied Sci*. 1995;20(2):139-144. doi:10.1111/j.1365-2273.1995.tb00031.x

8. Saul SH, Kapadia SB. Primary lymphoma of Waldeyer's ring. Clinicopathologic study of 68 cases. *Cancer*. 1985;56(1):157-166. doi:10.1002/1097-0142(19850701)56:1<157::aid-cncr2820560125>3.0.co;2-x
9. Urquhart A, Hutchins LG, Berg RL. Preoperative computed tomography scans for parotid tumor evaluation. *Laryngoscope*. 2001;111(11 Pt 1):1984-1988. doi:10.1097/00005537-200111000-00022
10. Ketan Patel, Avantı Mehrotra DK. Lymphoma. In: *Fonseca II*. ; 2018.
11. Carbone PP, Kaplan HS, Musshoff K, Smithers DW, Tubiana M. Report of the Committee on Hodgkin's Disease Staging Classification. *Cancer Res*. 1971;31(11):1860-1861.
12. Devesa SS, Silverman DT, Young JLJ, et al. Cancer incidence and mortality trends among whites in the United States, 1947-84. *J Natl Cancer Inst*. 1987;79(4):701-770.
13. Jaffe ES, Harris NL, Diebold J, Muller-Hermelink HK. World Health Organization classification of neoplastic diseases of the hematopoietic and lymphoid tissues. A progress report. *Am J Clin Pathol*. 1999;111(1 Suppl 1):S8-12.
14. Weber AL, Rahemtullah A, Ferry JA. Hodgkin and non-Hodgkin lymphoma of the head and neck: clinical, pathologic, and imaging evaluation. *Neuroimaging Clin N Am*. 2003;13(3):371-392. doi:10.1016/s1052-5149(03)00039-x
15. Aisenberg AC. Coherent view of non-Hodgkin's lymphoma. *J Clin Oncol Off J Am Soc Clin Oncol*. 1995;13(10):2656-2675. doi:10.1200/JCO.1995.13.10.2656
16. Armitage JO, Bierman PJ, Bociek RG, Vose JM. Lymphoma 2006: classification and treatment. *Oncology (Williston Park)*. 2006;20(3):231-239; discussion 242, 244, 249.
17. Hanna E, Wanamaker J, Adelstein D, Tubbs R, Lavertu P. Extranodal lymphomas of the head and neck. A 20-year experience. *Arch Otolaryngol Head Neck Surg*. 1997;123(12):1318-1323. doi:10.1001/archotol.1997.01900120068011
18. Epstein JB, Epstein JD, Le ND, Gorsky M. Characteristics of oral and paraoral malignant lymphoma: a population-based review of 361 cases. *Oral Surg Oral Med Oral Pathol Oral Radiol Endod*. 2001;92(5):519-525. doi:10.1067/moe.2001.116062
19. Conley SF, Staszak C, Clamon GH, Maves MD. Non-Hodgkin's lymphoma of the head and neck: the University of Iowa experience. *Laryngoscope*. 1987;97(3 Pt 1):291-300.
20. DePeña CA, Van Tassel P, Lee YY. Lymphoma of the head and neck. *Radiol Clin North Am*. 1990;28(4):723-743.
21. Ruijs CD, Dekker AW, van Kempen-Harteveld ML, van Baarlen J, Hordijk GJ. Treatment of localized non-Hodgkin's lymphomas of the head and neck. *Cancer*. 1994;74(2):703-707. doi:10.1002/1097-0142(19940715)74:2<703::aid-cncr2820740225>3.0.co;2-p
22. Ansell SM, Grant CS, Habermann TM. Primary thyroid lymphoma. *Semin Oncol*. 1999;26(3):316-323.

23. Cheng CJ, Chen PR, Liu MC, Kuo MS, Hsu YH. Primary malignant lymphoma of mucosa-associated lymphoid tissue of larynx. *Otolaryngol neck Surg Off J Am Acad Otolaryngol Neck Surg*. 1999;121(5):661-662. doi:10.1016/S0194-5998(99)70079-3

24. Coltrera MD. Primary T-cell lymphoma of the thyroid. *Head Neck*. 1999;21(2):160-163. doi:10.1002/(sici)1097-0347(199903)21:2<160::aid-hed10>3.0.co;2-f

25. Zinzani PL, Magagnoli M, Galieni P, et al. Nongastrointestinal low-grade mucosa-associated lymphoid tissue lymphoma: analysis of 75 patients. *J Clin Oncol Off J Am Soc Clin Oncol*. 1999;17(4):1254. doi:10.1200/JCO.1999.17.4.1254

26. Derringer GA, Thompson LD, Frommelt RA, Bijwaard KE, Heffess CS, Abbondanzo SL. Malignant lymphoma of the thyroid gland: a clinicopathologic study of 108 cases. *Am J Surg Pathol*. 2000;24(5):623-639. doi:10.1097/00000478-200005000-00001

27. Maxymiw WG, Goldstein M, Wood RE. Extranodal non-Hodgkin's lymphoma of the maxillofacial region: analysis of 88 consecutive cases. *SADJ J South African Dent Assoc = Tydskr van die Suid-Afrikaanse Tandheelkd Ver*. 2001;56(11):524-527.

28. Moghe GM, Borges AM, Soman CS, Naresh KN. Hodgkin's disease involving Waldeyer's ring: a study of four cases. *Leuk Lymphoma*. 2001;41(1-2):151-156. doi:10.3109/10428190109057964

29. Jaffe ES. No TitleWorld Health Organization: Pathology and genetics of tumours of haematopoietic and lymphoid tissues. In: *World Health Organization Classification of Tumours*. ; 2001.

30. Wolvius EB, van der Valk P, van der Wal JE, et al. Primary non-Hodgkin's lymphoma of the salivary glands. An analysis of 22 cases. *J oral Pathol Med Off Publ Int Assoc Oral Pathol Am Acad Oral Pathol*. 1996;25(4):177-181. doi:10.1111/j.1600-0714.1996.tb00216.x

31. Freeman C, Berg JW, Cutler SJ. Occurrence and prognosis of extranodal lymphomas. *Cancer*. 1972;29(1):252-260. doi:10.1002/1097-0142(197201)29:1<252::aid-cncr2820290138>3.0.co;2-#

32. Shindoh M, Takami T, Arisue M, et al. Comparison between submucosal (extranodal) and nodal non-Hodgkin's lymphoma (NHL) in the oral and maxillofacial region. *J oral Pathol Med Off Publ Int Assoc Oral Pathol Am Acad Oral Pathol*. 1997;26(6):283-289. doi:10.1111/j.1600-0714.1997.tb01238.x

33. Shrivastava SK, Moni J V, Dinshaw KA, et al. Head and neck extranodal non-Hodgkin's lymphomas in Indian patients. *Radiother Oncol J Eur Soc Ther Radiol Oncol*. 1988;12(2):113-120. doi:10.1016/0167-8140(88)90165-x

34. Wulfrank D, Speelman T, Pauwels C, Roels H, De Schryver A. Extranodal non-Hodgkin's lymphoma of the head and neck. *Radiother Oncol J Eur Soc Ther Radiol Oncol*. 1987;8(3):199-207. doi:10.1016/s0167-8140(87)80243-8

35. Baldini L, Blini M, Guffanti A, et al. Treatment and prognosis in a series of primary extranodal lymphomas of the ocular adnexa. *Ann Oncol Off J Eur Soc Med Oncol*. 1998;9(7):779-781. doi:10.1023/a:1008327301372

36. Cobleigh MA, Kennedy JL. NonHodgkin's lymphomas of the upper aerodigestive tract and salivary glands. *Otolaryngol Clin North Am*. 1986;19(4):685-710.
37. Fukuda Y, Ishida T, Fujimoto M, Ueda T, Aozasa K. Malignant lymphoma of the oral cavity: clinicopathologic analysis of 20 cases. *J Oral Pathol*. 1987;16(1):8-12. doi:10.1111/j.1600-0714.1987.tb00669.x
38. Pecorari P, Melato M. Non-Hodgkin's lymphoma (NHL) of the oral cavity. *Anticancer Res*. 1998;18(2B):1299-1302.
39. Takahashi H, Cheng J, Fujita S, et al. Primary malignant lymphoma of the salivary gland: a tumor of mucosa-associated lymphoid tissue. *J oral Pathol Med Off Publ Int Assoc Oral Pathol Am Acad Oral Pathol*. 1992;21(7):318-325. doi:10.1111/j.1600-0714.1992.tb01019.x
40. Green TM, Young KH, Visco C, et al. Immunohistochemical double-hit score is a strong predictor of outcome in patients with diffuse large B-cell lymphoma treated with rituximab plus cyclophosphamide, doxorubicin, vincristine, and prednisone. *J Clin Oncol Off J Am Soc Clin Oncol*. 2012;30(28):3460-3467. doi:10.1200/JCO.2011.41.4342
41. Barrans S, Crouch S, Smith A, et al. Rearrangement of MYC is associated with poor prognosis in patients with diffuse large B-cell lymphoma treated in the era of rituximab. *J Clin Oncol Off J Am Soc Clin Oncol*. 2010;28(20):3360-3365. doi:10.1200/JCO.2009.26.3947
42. Johnson NA, Slack GW, Savage KJ, et al. Concurrent expression of MYC and BCL2 in diffuse large B-cell lymphoma treated with rituximab plus cyclophosphamide, doxorubicin, vincristine, and prednisone. *J Clin Oncol Off J Am Soc Clin Oncol*. 2012;30(28):3452-3459. doi:10.1200/JCO.2011.41.0985
43. Kawasaki C, Ohshim K, Suzumiya J, et al. Rearrangements of bcl-1, bcl-2, bcl-6, and c-myc in diffuse large B-cell lymphomas. *Leuk Lymphoma*. 2001;42(5):1099-1106. doi:10.3109/10428190109097730
44. Portlock CS, Rosenberg SA. No initial therapy for stage III and IV non-Hodgkin's lymphomas of favorable histologic types. *Ann Intern Med*. 1979;90(1):10-13. doi:10.7326/0003-4819-90-1-10
45. Romaguera JE, Fayad L, Rodriguez MA, et al. High rate of durable remissions after treatment of newly diagnosed aggressive mantle-cell lymphoma with rituximab plus hyper-CVAD alternating with rituximab plus high-dose methotrexate and cytarabine. *J Clin Oncol Off J Am Soc Clin Oncol*. 2005;23(28):7013-7023. doi:10.1200/JCO.2005.01.1825
46. Magrath I, Adde M, Shad A, et al. Adults and children with small non-cleaved-cell lymphoma have a similar excellent outcome when treated with the same chemotherapy regimen. *J Clin Oncol Off J Am Soc Clin Oncol*. 1996;14(3):925-934. doi:10.1200/JCO.1996.14.3.925
47. Wotherspoon AC, Doglioni C, Diss TC, et al. Regression of primary low-grade B-cell gastric lymphoma of mucosa-associated lymphoid tissue type after

eradication of Helicobacter pylori. *Lancet (London, England)*. 1993;342(8871):575-577. doi:10.1016/0140-6736(93)91409-f

48. Thiede C, Wündisch T, Alpen B, et al. Long-term persistence of monoclonal B cells after cure of Helicobacter pylori infection and complete histologic remission in gastric mucosa-associated lymphoid tissue B-cell lymphoma. *J Clin Oncol Off J Am Soc Clin Oncol*. 2001;19(6):1600-1609. doi:10.1200/JCO.2001.19.6.1600
49. Moccia AA, Donaldson J, Chhanabhai M, et al. International Prognostic Score in advanced-stage Hodgkin's lymphoma: altered utility in the modern era. *J Clin Oncol Off J Am Soc Clin Oncol*. 2012;30(27):3383-3388. doi:10.1200/JCO.2011.41.0910

BÖLÜM 6

TEMPOROMANDİBULAR EKLEM ARTROSENTEZİ

Arthrosentesis of Temporomandibular Joint

Yusuf Rodi MIZRAK[1] **& Serap KESKİN TUNÇ**[2]

[1]*(Dt.), Van Yüzüncü Yıl Üniversitesi Diş Hekimliği Fakültesi Ağız, Diş ve Çene Cerrahisi AD, email: yusufrodimizrak@yyu.edu.tr*

ORCID: 0000-0003-4245-3780

[2]*(Doç. Dr.), Van Yüzüncü Yıl Üniversitesi Diş Hekimliği Fakültesi Ağız, Diş ve Çene Cerrahisi AD, email: serapkeskintunc@yyu.edu.tr*

ORCID: 0000-0001-5439-6598

Temporomandibular bozuklukları (TMB) genelde yüz ve preaürikülar bölgede ağrı ve/veya çene fonksiyonlarında kısıtlılıkla kendini gösteren heterojen kas-iskelet sistemi bozukluklarıdır. TMB etiyolojisi genelde çok yönlüdür dolayısıyla tedaviye karar vermeden önce iyi bir anamnez alınmalı ve klinik muayene yapılmalıdır. TMB'nin çok yönlü etiyolojisi tedavide oral ve maksillofasiyal cerrahlar için **çeşitli zorluklar yaratmaktadır. TMB için kanıta dayalı teşhis yöntemi (RDC/TMD) oluşturma çabası ilk olarak 1992 yılında Dworkin ve ark. tarafından yapıldı**[1]. Çok yönlü etiyolojinin daha iyi anlaşılmasıyla teşhiste sadece biyomekanik yaklaşımın eksikleri zaman içinde görülüp biyopsikososyal modele geçilmiştir. Daha sonra bu yöntemler geliştirilerek günümüzde sıklıkla kullandığımız DC/TMD tanı metoduna evrilmiştir[2].

Etiyolojinin çok yönlülüğü tedavide de çok yönlü ve multidisipliner bir yaklaşımı zorunlu kılar. TMB birçok vakada fizik tedavi, okluzal split, parafonksiyonel alışkanlıkların engellenmesi, yumuşak diyet veya çeşitli ilaçların (non-steroid antienflamatuar ilaçlar, kas gevşeticiler) reçete edilmesiyle iyileşebilir[3]. Konservatif yöntemler ile geçmeyen ağrılar veya fonksiyon kaybı artrosentez için aday olabilir.

Artrosentez lokal anestezi veya sedasyon altında yapılabilen üst eklem boşluğuna **iğne ile girilerek çeşitli irigasyon solüsyonlarıyla (Serum Fizyolojik, Ringer Laktat** v.b) yıkanması işlemidir. Pek çok temporomandibular eklem bozukluğunun tedavisinde kullanılabilen güvenli ve hızlı bir yöntemdir. Nitzan artrosentez yöntemini ilk olarak tarif ettiğinde sadece kapalı kilitli temporomandibular eklem bozuklukları için önermişti[4]. Ancak günümüzde teknik başka endikasyonlarda da tercih edilmektedir. Bunlar:

1. Kapalı kilitlenme, lateral ve protrusiv hareketlerde kısıtlılık ve ağız açıklığındaki azalmalarda
2. Akut açık kilitlenme durumunda (kondilin eminensin önünde olmadığının netleştirildiği durumlarda)[5]
3. Akut dejeneratif ve inflamatuar osteopatilerin rahatlatılmasında
4. Temporomandibular eklem (TME) diskindeki adezyonlarda
5. İlaç tedavisine rağmen geçmeyen ve hastanın sosyal yaşamını etkileyen TME kaynaklı ağrıların tedavisinde
6. Sıvı örneklemesi ve septik eklemlerin lavajı[6]
7. Travma sonrası hemartrozun boşaltılması[7]

Kontraendikasyonlar:

1. Uygun bir konservatif tedavi yönteminin uygulanmadığı hastalar
2. TME ankilozu
3. Miyofasiyal veya nöropatik ağrı gibi ekstra-kapsüller **ağrılar**

1. Temporomandibular Eklem Artrosentez Teknikleri

1991 yılında Nitzan ve arkadaşlarının TME artrosentez tekniğini yayınlamasından sonra günümüze kadar bu tekniğin farklı uygulama şekilleri literatüre girmiştir[4,8,9]. Teknik sayısının artmasıyla birlikte sınıflama ihtiyacı da doğmuştur ancak literatürde evrensel olarak kabul görmüş bir sınıflama

yoktur. Kabul gören sınıflamalardan biri Şentürk ve Cambazoğlu'nun 2015 yılında yaptığı sınıflamadır[10]. Bu sınıflamaya göre mevcut tekniklerin 2 grupta sınıflandırmışlardır (Tablo 1). 1. grup tek bir noktadan cildi delen teknikler, 2. Grup ise 2 noktadan cildi delen teknikler şeklinde gruplandırılmıştır.

Tablo 1

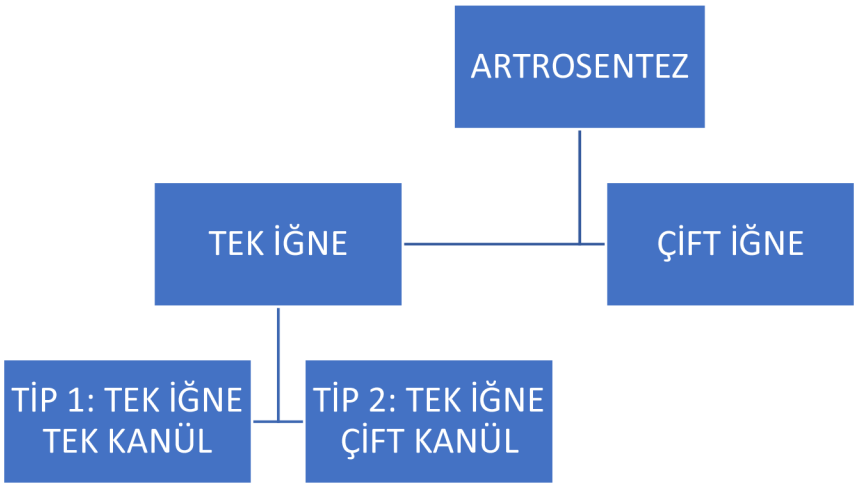

1.1. Çift İğne Tekniği (ÇİT)

Nitzan tarafından ilk olarak tanımlanan tekniktir[4]. İyi bir yıkama, aspirasyon ve enjeksiyon imkanı sunar. Uygulaması kolay, ucuz, etkili ve minimal invaziv bir yöntemdir. Genelde lokal anestezi altında uygulanır ancak hastanın veya hekimin kararı doğrultusunda sedasyon veya genel anestezi altında da uygulanabilir. Hasta yaklaşık 45° eğimli bir şekilde oturtulur. Cerrahi sahada bulunan saç uzaklaştırılır gerekirse flaster bant yardımıyla sabitlenir. Cerrahi saha antiseptik solüsyonlarla silinir dış kulak yolu steril bir tampon ile kapatılır. Tragusun orta noktasından gözün lateral kantusuna doğru kantal-tragal (Holmlund– Hellsing çizgisi) çizgi çizilir. İğnelerin giriş noktaları belirlenir (Resim 1). Posteriordaki iğnenin giriş noktası (A noktası) tragustan 10mm uzakta ve kantal-tragal çizgiden 2 mm aşağıda konumlandırılır. Bu nokta yaklaşık olarak artiküler fossanın posterioruna denk gelir. A noktasının doğruluğundan emin olmak için mutlaka ağız açma kapama hareketi yaptırarak palpasyonla eklem boşluğu hissedilmelidir. Anterior nokta (B noktası) artiküler eminensin posterioruna denk gelir yaklaşık olarak tragustan 20mm uzakta ve kantal-tragal hattın 10mm aşağısında olacak şekilde uygulanır. Lokal anestezi

ile aurikülotemporal blok anestezisi ve preaurikülar bölgeye infiltrasyon anestezisi yapılır (Resim 2). Hastanın ağzı maksimum açıklıktayken 19-gauge'luk iğne ile A noktasından öne ve mediale doğru iğnenin ucu artiküler eminensin posterior duvarına değecek şekilde yaklaşık 2 cm ilerlenir. İlk iğne girdikten sonra yaklaşık 2-3 mL ringerli laktat basınç uygulanmadan enjekte edilir. Daha sonra aspirasyon yapılır aynı miktarda sıvı aspire edildiyse üst eklem boşluğunda olduğumuz doğrulanır. Bu enjeksiyon ve aspirasyon hareketi birkaç defa tekrarlanabilir. Daha sonra 2. İğne B noktasından ilk iğnenin biraz daha anteriorunda konumlanacak şekilde yerleştirilir. İğnelerin doğru konumdan olduğu anlaşıldıktan sonra yıkama işlemine başlanır (Resim 3).

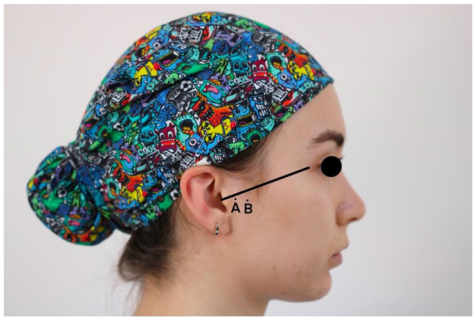

Resim 1

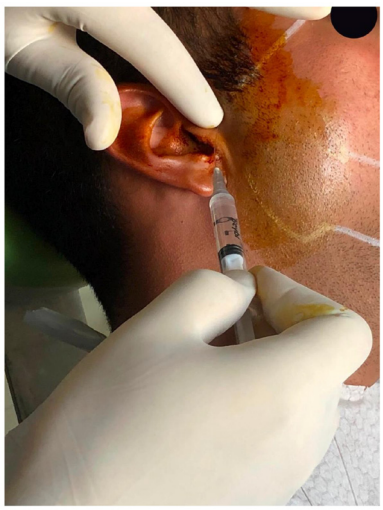

Resim 2

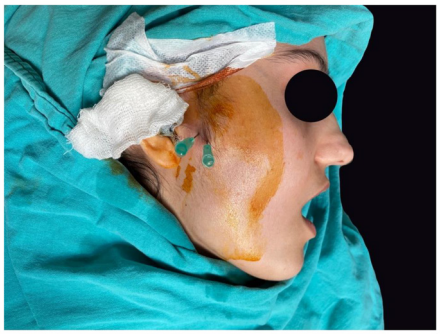

Resim 3

1.2 Tek İğne Tekniği (TİT) (Tip 1)

Sıvı giriş ve çıkışının tek iğneden sağlandığı yöntemdir. Hasta hazırlığı ve anatomik işaretlemeler çift iğne tekniğiyle aynıdır. Tek giriş noktası olarak A noktası kullanılır. Üst eklem boşluğuna girildikten sonra bir irrigant enjekte edilir ve hastanın ağzını yavaşça kapaması istenir bu şekilde irrigantın pasif bir şekilde aynı kanülden çıkması sağlanır. Toplamda 10 tekrara kadar uygulanır bu da yaklaşık 40 mL irrigasyon sıvısına denk gelir. Tek bir kanülden akışın sağlanması işlem süresini uzatacaktır. Tekniğin avantajları[8];

- Kolay ve ÇİT'e göre daha az invazivdir.
- ÇİT sırasında 2. İğnenin yerleştirilmesi sırasında ilk iğnenin stablizasyonu bozulabilir bu teknikte o risk olmadığı için daha stabildir.
- İşlem için daha az anestezi yapılır. Perioperatif ve postoperatif facial paraliz riskini azaltır.
- 2. İğnenin yerleştirilmesine bağlı komplikasyon riskleri yoktur.
- İleri derecede eklem içi dejenerasyonu olan veya ciddi hipomobilite hastalarında 2. iğnenin doğru pozisyonda yerleştirilmesi zorlaşır. Bu tip endikasyonlarda uygulanması daha kolaydır
- Kolay uygulama sayesinde hasta tolerasyonu daha fazladır.

Tek iğne tekniğinin bazı dezavantajları vardır[11];

- İrrigasyon sıvısının hacminin az olmasından dolayı üst eklem boşluğundaki inflamatuar mediatörlerin uzaklaştırılmasında yetersiz kalır.

Çift ve tek iğneli artrosentez tekniklerini karşılaştıran çalışmalar iki yöntemin de başarılı olduğunu bildirmişlerdir[12]. Uzun dönem takiplerde de

tek iğne tekniğinin başarılı olduğu gösterilmiştir[13]. Tek iğne tekniği çift iğne tekniğinin uygulamasının zor olduğu veya mümkün olmadığı durumlarda iyi bir alternatiftir.

1.3. Tek İğne Tekniği (Tip 2)

Tek bir noktadan ekleme giren ancak irriganttın giriş ve çıkışının farklı kanüllerden sağlandığı yöntemdir. Teknik tek iğne tekniği ile aynıdır ancak kullanılan iğne tasarımı farklıdır. Y-şekilli kanül, shepart kanülü, eş merkezli kanül gibi iğneler kullanılır (Resim 4). Cerrahi teknik olarak tek iğne tip 1 ile aynıdır. Uygulaması kolay bir yöntemdir irrigasyon solüsyonunun aynı anda drenajını da sağlayabildiği için daha hızlı uygulanabilir. Ancak bazı iğne tasarımlarında çap büyüdüğü için iğnenin yerleştirilmesi sırasında kanama riski daha fazladır[14].

Resim 4

2. Artrosentezde İrrigasyon Solüsyonunun Seçimi, Hacminin ve Basıncının Değerlendirmesi

TME artrosentezinde sıklıkla serum fizyolojik ve ringerli laktat kullanılır. Ancak fibröz dokuların ringerli laktata tolerasyonları serum fizyolojiğe göre daha iyidir. Bu sebeple ringerli laktat kullanımı tavsiye edilir[15].

Artrosentezde değerlendirilecek diğer bir konuda enjeksiyonun nasıl bir basınç altında yapılması gerektiğidir. Özellikle artiküler diskin adezyonlarını

çözmek için yıkamanın yeterli bir basınçla yapılması gerekir. Yura ve ark. şiddetli disk adezyonu olan vakalarda düşük basınçla (6,7 kPa) yapılan yıkamanın yüksek basınçla (40 kPa) yapılan yıkamaya göre başarısız olduğunu söylemişlerdir[16]. Basınçlı yıkama eklem boşluğunu genişleteceği için adezyonları çözmede daha etkili olacaktır. Ancak düşük basınçla yapılan yıkamaların da özellikle akut kapalı kilitlenme vakalarında etkili olduğu bilinmektedir.

İrrigasyon genelde 20 mL'lik enjektörlerle cerrah tarafından basıncı el ile ayarlanarak yapılır. Ancak 2009 yılında Alkan ve Kılıç daha yüksek basınç sağlamak ve tedavi süresini kısaltmak için irrigasyon pompası kullanımını açıklamışlardır[17]. Bu teknikte pompayı takmadan önce sıvı çıkışı kontrol edilir ve daha sonra bir pompa yardımıyla 2 dk içinde 300 mL irrigasyon yapılır. Bu teknik sırasında hasta iyi takip edilmelidir. Sıvı çıkışında azalma olursa veya hızlı şişlik meydana gelirse, işlem derhal durdurulmalıdır.

Artrosentezin amaçlarından biri de eklem içindeki inflamatuar mediatörleri uzaklaştırmaktır. Bu sebeple yeterli miktarda irrigasyon yapılması önemlidir. 200 mL irrigasyonun protein, bradikinin ve IL-6 konsantrasyonunu azaltmada istatistiksel olarak anlamlı sonuçlar verdiği bilinmektedir[18]. Ancak 100 mL iriigasyon kullanmanın da inflamatuar mediatörlerin konsantrasyonunda etkili bir azalmaya sebep olur. Teröpatik bir lavaj için minumum 100 mL irrigasyon yapılmalıdır ve şartlar uygun ise 300- 400 mL kadar irrigasyon yapılabilir[19].

3. Post Operatif Bakım

İşlem bittikten sonra hasta iyi takip edilmeli ve işlemin ardından kısa süreli baş dönmesi ve mide bulantısı şikâyeti olabileceği düşünülerek koltuktan hızlı kaldırılmamalıdır. Anesteziye bağlı geçici fasiyel paraliz olup olmadığı kontrol edilmelidir gerekli durumlarda göz, göz bandı kullanarak kapatılmalıdır. Hastaya işlem sonrası ağrı kontrolü için analjezik reçete edilebilir. Ayrıca işlemden sonra hastaya yumuşak diyet önerilmelidir. En kısa sürede fizik tedavi uygulamalarına başlanmalıdır.

4. Komplikasyonlar

Artrosentez çeşitli komplikasyon riskleri olan minimal invaziv bir işlemdir. Komplikasyon oluşma ihtimali artroskopiden daha az olmasına rağmen TME

ve çevre yapıların anatomisine, seçilen tekniğe ve hekimin tecrübesine göre artabilir. Komplikasyon sıklığı 2% ile 10% arasındadır[20]. Genellikle kalıcı etki göstermezler[21]. Üst eklem boşluğuna iğne girişi özellikle ağız açıklığının az olduğu veya artiküler disk dejenerasyonu vakalarında zor olabilir dolayısıyla başarısız iğne girişleriyle sonuçlanabilir. Bu durumda tekrar tekrar iğne girişi yapmak fasiyal sinir hasarına veya süperfisiyal temporal arterin yaralanmasına yol açabilir. Enjekte edilen lavaj sıvısıyla çıkan lavaj sıvısının miktarı eşit olmalıdır. Çıkış tam sağlanamazsa sıvı ekstra artiküler alanda birikir. Yüzde şişlik ve post operatif dönemde ağrı yapabilir. İğnenin fazla mediale ve basınç uygulayarak yerleştirilmesi sonucu intrakraniyel perforasyon olabilir. Bu riski önlemek için iğneyi basınçla itmemek gerekir. Anatomik olarak farklılıklar olabilse de genelde 2 cm ilerleme yeterli olacaktır. Bunların dışında iğne kırılması, hematom, ciddi bradikardi, allerji ve vertigo gibi komplikasyonlarda görülebilir.

Kaynakça

1. Dworkin SF, LeResche L. Research diagnostic criteria for temporomandibular disorders: review, criteria, examinations and specifications, critique. *J Craniomandib Disord*. 1992;6(4):301-355.
2. Dubner R, Ohrbach R, Dworkin SF. The Evolution of TMD Diagnosis: : Past, Present, Future. *J Dent Res*. 2016;95(10):1093-1101. doi:10.1177/0022034516653922
3. Abouelhuda AM, khalifa AK, Kim YK, Hegazy SA. Non-invasive different modalities of treatment for temporomandibular disorders: Review of literature. *J Korean Assoc Oral Maxillofac Surg*. 2018;44(2):43-51. doi:10.5125/jkaoms.2018.44.2.43
4. Nitzan DW, Franklin Dolwick M, Martinez GA. Temporomandibular joint arthrocentesis: A simplified treatment for severe, limited mouth opening. *J Oral Maxillofac Surg*. 1991;49(11):1163-1167. doi:10.1016/0278-2391(91)90409-F
5. Nitzan DW. Temporomandibular joint "open lock" versus condylar dislocation: Signs and symptoms, imaging, treatment, and pathogenesis. *J Oral Maxillofac Surg*. 2002;60(5):506-511. doi:https://doi.org/10.1053/joms.2002.31846
6. Gayle EA, Young SM, McKenna SJ, McNaughton CD. Septic arthritis of the temporomandibular joint: case reports and review of the literature. *J Emerg Med*. 2013;45(5):674-678. doi:10.1016/j.jemermed.2013.01.034

7. Tozoglu S, Al-Belasy FA, Dolwick MF. A review of techniques of lysis and lavage of the TMJ. *Br J Oral Maxillofac Surg*. 2011;49(4):302-309. doi:10.1016/j.bjoms.2010.03.008
8. Guarda-Nardini L, Manfredini D, Ferronato G. Arthrocentesis of the temporomandibular joint: a proposal for a single-needle technique. *Oral Surgery, Oral Med Oral Pathol Oral Radiol Endodontology*. 2008;106(4):483-486. doi:10.1016/j.tripleo.2007.12.006
9. Şentürk MF, Yazıcı T, Gülşen U. Techniques and modifications for TMJ arthrocentesis: A literature review. *Cranio - J Craniomandib Pract*. 2018;36(5):332-340. doi:10.1080/08869634.2017.1340226
10. Şentürk MF, Cambazoğlu M. A new classification for temporomandibular joint arthrocentesis techniques. *Int J Oral Maxillofac Surg*. 2015;44(3):417-418. doi:10.1016/j.ijom.2014.11.014
11. Grossmann E. Arthrocentesis techniques applied to arthrogenic temporomandibular joint disorders. 2012;13(4):374-381.
12. Sindel A, Uzuner F, Sindel M, Tozoğlu S. Comparison of the efficiency of irrigation of single and double-needle techniques of temporomandibular joint arthrocentesis: A cadaver study. *Cranio - J Craniomandib Pract*. 2017;35(6):405-409. doi:10.1080/08869634.2017.1279825
13. Şentürk MF, Yıldırım D, Bilgir E, Fındık Y, Baykul T. Long-term evaluation of single-puncture temporomandibular joint arthrocentesis in patients with unilateral temporomandibular disorders. *Int J Oral Maxillofac Surg*. 2018;47(1):98-102. doi:10.1016/j.ijom.2017.06.014
14. Öreroğlu AR, Özkaya Ö, Öztürk MB, Bingöl D, Akan M. Concentric-needle cannula method for single-puncture arthrocentesis in temporomandibular joint disease: An inexpensive and feasible technique. *J Oral Maxillofac Surg*. 2011;69(9):2334-2338. doi:10.1016/j.joms.2011.03.004
15. Ebenezer V, Balakrishnan R, Vivek M, Elumalai M. Usage of ringer's lactate treatment in temporomandibular joint disorder. *Biomed Pharmacol J*. 2012;5(2):345-349. doi:10.13005/bpj/364
16. Yura S, Totsuka Y, Yoshikawa T, Inoue N. Can Arthrocentesis Release Intracapsular Adhesions? Arthroscopic Findings Before and After Irrigation Under Sufficient Hydraulic Pressure. *J Oral Maxillofac Surg*. 2003;61(11):1253-1256. doi:10.1016/S0278-2391(03)00724-9
17. Alkan A, Kilic E. A new approach to arthrocentesis of the temporomandibular joint. *Int J Oral Maxillofac Surg*. 2009;38(1):85-86. doi:10.1016/j.ijom.2008.11.005
18. Kaneyama K, Segami N, Nishimura M, Sato J, Fujimura K, Yoshimura H. The ideal lavage volume for removing bradykinin, interleukin-6, and protein

from the temporomandibular joint by arthrocentesis. *J Oral Maxillofac Surg*. 2004;62(6):657-661. doi:10.1016/j.joms.2003.08.031

19. Soni A. Arthrocentesis of Temporomandibular Joint- Bridging the Gap Between Non-Surgical and Surgical Treatment. *Ann Maxillofac Surg*. 2019;9(1):158-167. doi:10.4103/ams.ams_160_17
20. Tvrdy P, Heinz P, Pink R. Arthrocentesis of the temporomandibular joint: a review. *Biomed Pap Med Fac Univ Palacky, Olomouc, Czechoslov*. 2015;159(1):31-34. doi:10.5507/bp.2013.026
21. Şentürk MF, Koçer G, Bülte M E al. Intra and postoperative complications of temporomandibular joint arthrocentesis. *J Dent Fac Atatürk Uni*. 2016;26(2):292–295.

BÖLÜM 7

DİŞ HEKİMLİĞİNDE BOTOKS UYGULAMALARI

Botox Applications in Dentistry

Youssef ELBAHISI[1] **& Serap KESKİN TUNÇ**[2]

[1]*(Dt.), Van Yüzüncü Yıl Üniversitesi Diş Hekimliği Fakültesi Ağız, Diş ve Çene Cerrahisi AD,*
e-mail: abunashme_92@hotmail.com
ORCID: 0000-0003-4424-6371

[2]*(Doç. Dr.), Van Yüzüncü Yıl Üniversitesi Diş Hekimliği Fakültesi Ağız, Diş ve Çene Cerrahisi AD,*
e-mail: serapkeskintunc@yyu.edu.tr
ORCID: 0000-0001-5439-6598

1. Giriş

Otuz yıldır medikal olarak kullanılan saflaştırılmış botulinum toksin ilk bateriyel toksindir, tıpta birçok yararlı etkilerinden dolayı çok amaçlı kullanılan bir ilaçtır. Günümüzde botoks klinik uygulamaları gittikçe artmakta ve uygulama alanları ilerlemektedir[1]. İlk olarak botoksun estetik amaçlı yüz bölgesinde mimiklerden dolayı oluşan kırışıklık ve çizgilerin düzeltilmesi doğrultusunda kullanıldığı ön plana çıksada aslında botulinum toksin birçok hastalığın tedavisinde (fizik tedavi, şaşılık, siyalore, kas hastalıkları, fasiyal paraliz ve temporomandibular eklem hastalıkları) kullanılmaktadır[1,2].

2. Genel Bilgiler

2.1. Botoks'un Yapısı ve Toksisitesi

Botulinum toksin tek zincirli bir polimer olarak sentez oluşturduktan sonra endojen proteaz enzimler aracılığıyla çift zincir şeklini almıştır. Disülfid ve nonkovalent bağ sayesinde ağır ve hafif şekilde ayrılan bu zincirler bir arada tutunur[3]. Nörotoksisite açısından her iki zincir de önem arz etmektedir[1]. Bu zincirlerden hafif zincirin görevi asetilkolin egzositozunu önleyerek paraliz oluşumundan sorumluyken ağır zincir ise toksinin hücre içine alınması ve bağlanma görevi görür. Bu denervasyon kas ve ter bezlerinde etklidir[3].

Botoks (BTX)Çizgili kaslara enjekte edildiğinde, kaslardaki denervasyon iki ile üç gün içerisinde etkili olmaya başlar. Toksinin irreversible olarak presinaptik nörona bağlanması saatler içerisinde gerçekleşmektedir fakat bu etki süresinin tamamlanması 2 haftalık bir zaman dilimini alır[4]. Kasların tekrar işlevi, yeni nöromuskuler bağlantı formlarının artması nöron sonlanmalarının kademeli olarak yenilenmesi aşağı yukarı 3 aylık bir zaman diliminde tekrar başlayarak 6. aya kadar sürebilir. Asetilkolin salınım engellenmesi durumunda uzayan kas gevşemeleri uzun süreli ağrıların geçmesini sağlar.

Botilunum toksinum ayrıca kolinerjik nöromuskuler iletimi engelleyerek düz kaslarda göz yaşı,ter ve tükürük bezlerinde etkili olmaktadır[5]. Yedi farklı serotipi (A, B, C, D, E, F, G) bulunan botoksun en güçlü formu olan BTX-A medikal alanda ilk serotiptir. Güncel olarak medikal tedavi amacıyla kullanılan sadece iki tip vardır bunlar; Tip A (BotoxDysport) ve Tip B (Myoblock)[3]. Kullanılan dozlar markalara göre değişmektedir.

2.2. Botulinum Toksini Farmakolojisi ve Terapötik Perspektif

Clostridium botulinumun ürettiği botulinum toksini periferik kolinerjik sinir uçlarından asetilkolin bırakılmasını engelleyerek kolinerjik aşırımı sekteye uğratarak "botulizm" olarak tanımlanan bir zehirlenme tablosu var olurken diğer taraftan bir çok hastalığı tedavi etmek amacıyla kullanılmaktadır. Botulinum toksini ayrıca düz kaslarla bağlantılı eferent otonomik sinirleri ve ekzokrin bezler engellemektedir.

2.3. Botulinum Toksin Kullanımının Endikasyonları

Botox kullanım alanları açısından 4 başlık altında tanımlanmaktadır. Bunlar, istemsiz hareketler, fokal kas distonileri, uygunsuz kontraksiyonlar ve bunların dışında kalan farklı kullanım alanları bulunmaktadır[6].

İstemsiz hareketler: Hemifasial spazm, ses baş ve ekstremite tremor ve tiklerdir.

Fokal kas distonileri: Blefarospazm, servikal distoniler, mesleki distoniler, larinygeal distoniler, idiopatik ve sekonder distonilerdir[7].

Uygunsuz kontraksiyonlar: Strabismus, bruksizm, ağrılı rijidite, migren, kas kontraksiyonuna bağlı olarak ortaya çıkan baş ağrısı, nistagmus, pelvirektal spazm.

Diğer kullanım alanları: Estetik olarak vücutta meydana kırışıklıkların düzeltilmesi ve fasiyal asimetrinin düzeltilmesinde, myofasiyal ağrılarda trigger noktalara, cerrahi müdahale öncesi ve sonrası ağrı kontrolünün sağlanmasında, fazla miktarda idrar kesesi aktivitesi olan bireylerde ve idrar kaçıran kişilerde, tükürük bezleri ile ilgili malfonksiyonlarda, aşırı etkin mastikator kaslar ve alt çenenin öne alındığı ortognatik cerrahi operasyonlarda relapsi engellemek için kullanılmaktadır.

2.4. Botulinum Toksin Kullanımının Kontraendikasyonlari

Tedavi alanında aktif enfeksiyon, hamilelik ve laktasyon, daha önceden oluşmuş kas rahatsızlıkları, botoxun ihtiva ettiği komponantlerin herhangi bir kişiye karşı bilinen hipersensitivite sahip olan hastalar, psikolojik rahatsızlıklara sahip olan hastalar, kanama düzensizliği olan hastalar, inflamatuar ve alerji deri hastalıklarıdır[4, 8, 9].

2.5. BotulinumToksin A'nın Dişhekimliğindeki Kullanım Alanları

Kronik ağrı, baş ağrıları, migren, TME rahatsızlıkları ve bruksizm, benign masseter hipertrofisi, trigeminal nevraljiler, kozmetik alanda kullanımı, Frey sendromu, ortognatik cerrahi sonrası relapsların önlenmesinde ve Oromandibular ve baş/boyun distonileri.

2.5.1. Kronik Ağrı

Çözümü zor bir problem olan kronik ağrı farklı tedavi yöntemlerini ve interdisipliner bir yaklaşım tarzını gerektirir[10]. Artiküler ağrılar, osteoartrit ile romatoid artrit gibi eklemlerin enflamasyonu ile tanımlanır. Non artikuler ağrılar ise yumuşak dokulara tesir eden bozukluklar, trigger noktaların sebep olduğu ağrılar duyarlı noktalarla fibromyaljiyi ihtiva eder[11].

Miyofasiyal ağrı sendromu kronik ağrının en çok görülme sebebidir.

Enjeksiyonlar fasiyal ağrıyı tetikleyen noktalara yada bu bölgelerinin etrafına 10mm. aralıklarla uygulanmaktadır.

Temporomandibuler miyofasial ağrı şikâyeti olan hastalarda duyarlı bölgedeki temporal ve masseter kasa uygulama yapabilmek için 5-10 mm derinliğe enjeksiyon uygulanırken, bu derinlik diğer hastalarda 1-3 mm arasında farklılık göstermektedir.

Lang'ın araştırmalarına göre myofasial ağrı belirtelerinin tedavisinde birçok tedavi yaklaşımlarının olduğunu fakat botox Tip A'nın kasları gevşetmeye neden olduğundan dolayı önemli bir tedavi yolu olduğunu bildirmiştir[11]. 30 gün sonrasında yapılan inceleme botox A ve steroid tedavisinde her iki grupta ağrı seviyelerinde düşüş olduğu gözlenmiştir. Yapılan çalışmada ilk 30 günde bir farklılık olmadığı bildirilmiş fakat bunu takip eden altmışıncı günde botox A uygulaması yapılan grupta istatistiki olarak belirgin bir farkla azaldığı gözlemlenmiştir[12].

2.5.2. Baş Ağrıları ve Migren

Migren hastalığı üzerindeki BTX A'nın etki mekanizmasının, sinirlerde nosisepsiyonu engelleyebilme özelliğinden kaynaklandığı düşünülmektedir. Enjeksiyon uygulamaları glabellar hattan temporal ve masetter kas yönlerine doğru yapılır. Göz çevresi kenarının 2 mm'lik bölümüne enjekte yapılmasından kaçınılmalıdır bunun nedeni ise levatör palpebralis superior etkilidir.

Botox A, periferal trigeminal sistemdeki nöropeptidlerin salınımını önleyebilir ve dolaysıyla migrenin başlangıcında feed-back etkisi meydana getirebilir. Botox A migren hastalıklarında kullanılan oral profilaktik ilaçların etkili olmadığı veya tolere edilmediği kontraendike olduğu vakalarda kullanılmaktadır. Bilinmeyen yada gerilim tipi baş ağrılarında anlamlı bir etki görüldüğü bildirilmiş fakat net bir değerlendirme için daha büyük çapta hasta gruplarında kontrollü ve kör araştırmaların yapılması gerekli olduğu bildirilmiştir[13].

2.5.3. Tükürük Bezi Patolojileri

BTX periferik kolinerjik sinirlerin presinaptik terminallerinde asetil kolin salınımını inhibe eder ve sinir iletiminin engellenme mekanizması ile tükürük glandi patolojilerinde kullanılır. Bunu takriben otonom sinir sisteminde kullanım alanları artmıştır.

Tükrük bezi ile ilgili olarak tükürük aspirasyonu, disfaji, tükürük fistülleri (larenjektomi, parotis cerrahisi, farenjektomi sonrası), kronik sialadenit, sialosel, hipersalivasyon, gibi farklı alanlardaki patolojilerde botox'tan yararlanılmaktadır[14]. Parsiyel rezeksiyondan sonra yada parotis bezi bölgesinde travma, parotis fistülü ve sialosel durumlarda timpanik nörektomi,

drenaj, antikolinerjik ilaçlarla parotidektomi, ve lokal radyasyon tedavi yöntemleri günümüzde Botox uygulaması alternatif bir tedavi seçenek olarak denenmektedir[15, 16, 17, 18].

2.5.4. TME Rahatsızlıkları ve Bruksizm

Temporomandibuler Eklem rahatsızlıkları gerçek TME patolojileri olabileceği gibi mastikator kaslarının disfonksiyonu sonucunda ilerleyen ve çiğneme fonksiyonunda da etki gösteren çeşitli hastalıkları belirtmek amacıyla kullanılmaktadır. Temporomandibuler Eklem hastalıkları tanı ve belirtileri; akut veya kronik fasiyal ağrı, mastikator kaslarında duyarlılık, hareket esnasında TME'de kliking veya krepitus, TME bölgesinde ağrı, kısıtlı ağız açıklığı ve deviasyon olarak sıralanabilir[19]. Bu hastalıkların farklı tanılarıda komplekstir bu nedenle etyolojileri nonspesifiktir ve baş-boyun bölgesindeki ağrılar ile karıştırılmaktadır.

Temporomandibuler eklem (TME) rahatsızlıklarında farklı sınıflandırmalar olmasına rağmen temelde iki grupta değerlendirilebilir, bunlar mastikator kaslarını ilgilendiren (miyofasiyal) ve TME'nin kendisini ilgilendirenlerdir (artrojenik)[20]. Araştırmalara göre miyofasiyal ağrı temporomandibuler eklem hastalığı bulunan kişilerde botoxun temporal ve masseter kaslara enjekte edilmesi sonucunda subjektif bir şekilde ağrı ve duyarlılığın azaldığı bildirilmiştir[21, 22].

2.5.5. Benign Masseter Hipertr

BMH (Benign masseter hipertrofisi) masseter kasın çift taraflı ağrısız şişliği ile tanımlanır. Bazı zamanlarda hastaları psikolojik olarak etkileyen temel sebep estetik açıdan kayıpların görülmesidir. Benign masseter hipertrofisi klasik tedavi yöntemi ağız içi ile ağız dışı bölgelerden girilerek belirlenen bir kısmı rezeke edilemesine dayanır.

Araştırmalara göre cerrahi eksizyonun bulunduğu komplikasyonların önlenmesi için Botox A nın iyi bir alternatif olacağını belirtmişlerdir[23, 24, 25]. BTX enjeksiyon uygulamaları öncesi hastaya maksilla ve mandibula sıktırılarak kasın ön ve arka sınırları belirlenir horizontal bir hatta bazal mandibulanın ortalama 1 cm üstünde ön, orta ve arka noktalara ortada bulunan noktanın 1 cm yukarısındaki noktaya 8 mm derinlikte enjekte edilir.

2.5.6. Trigeminal Nervalji

BTX cerrahi müdahalenin yanıt vermediği yada medikal tedaviden sonuç alınamayan trigeminal nevraljide hastalarında uygulanmaktadır. Trigger nok-

talara uygulanacak olan botox 20-50 ünite civarında olması yeterli bulunmaktadır. Uygulama ardından 2-3 gün süresince ağrı kesici etkisi başlar, bu etki süresi 2-6 aya kadar devam edebilir[24].

2.5.7. Kozmetik Alanda Kullanımı:

2.5.7.1. Nasolabial Bölge İndirme "Gülüş Tasarımı"

Gummy smile'ın kompensasyonu, burun ve dudak arasındaki bölgenin paralizisi ile üst dudağın aşağı yönde sarkarak dişetleri kamufle edilerek hedeflenmektedir. 45 derecelik açı ile Spina nasalis anterior'a 8mm derinlikte ve 90 derecelik açı ile 4mm derinlikte iki taraflı ala nasi 4mm lateraline enjekte edilmektedir. Dr.B.Khanna'nın çalıştırmasına göre bu metodla dudak örtmesi 5U'luk dozda 3.6mm ve 10U'luk dozda 6.4mm olarak elde edilir[26].

2.5.7.2. Perioral Bölge ve Nasolabial Kırışıklıklar "Tiryaki Kırışıklıkları"

Ağız ve dudak etrafında oluşan kırışıklıkların muskulus orbicularis oris'in paralizi ile yok edilmesi amaçlanır. Uygulamadan önce fonksiyon yaptırılarak yaşlanmaya bağlı oluşan kırışıklıklar ile ayırt edici tanı konulmaktadır. edilir (bütün noktalara 2.5U). Dudak bordürü (Vermillion hattı), Komissuralar ve filtrum enjeksiyon dışında tutulur.

Alt dudakta bulunan Vermillion hattının 4 mm dışında orta hat ile burun kanatlarının düşüm alanlarına iki taraflı olarak 4 mm derinlikte ve toplamda 3 noktaya uygulanacak şekilde 2-4U uygulanmaktadır[26].

2.5.7.3. "Mona Lisa" Marrionette Lines

Genelde insanların yaklaşık % 65'i zigomatik kasların kasılması sonucu oluşan Mona Lisa gülüşüne sahiptirler. Bunun bulunmadığı insanlarda depresör kasın (m.depressor anguli oris) paralizisi ile komissuraların yukarı yönde çekilip gülüş etkisinin kuvvetlendirilmesi amaçlanır. Frontal yönden bakıldığında burun kanatlarının dışına doğru tanjant olarak geçen eğik düzlem ile bazal mandibulanın dış tarafına tanjant eğimli düzlemlerin birleştiği noktanın 1 cm yukarısına enjekte edilir (5U)[26].

2.5.7.4. "Kiraz Dudak"

Alt dudağın dolgunlaştırılması istenilen durumlarda dudağı alt yöne iten kasın (m.depressor labii inferioris) sekteye uğratılması amaçlanır. Alt dudak ile çene ucu arasındaki mesafe orta hat-komissura arasında bulunan mesafelerinin orta noktalarına iki taraflı 4 mm derinlikte ve 90 derecelik açı

uygulamasıyla enjeksiyon yapılır. Alt dudağı yüksek doz uygulamadan sakınılmasının nedeni "o ve a" seslerine yardımcı olmasından dolayıdır[26].

2.5.7.5. Mental Kırışıklık "Portakal Kabuğu"

Mental kasın aktive olması nedeniyle oluşan portakal kabuğu görünümün ortadan kaldırması hedeflenir. Orta hatta 90 derecelik açı ile 8mm derinlikte tuberositas mentale'ye enjekte edilir (20U).

2.5.8. Frey Sendromu

Frey sendromu tedavisinde uygulanan cerrahi işlemler sonucunda fasiyal sinirin zedelenmesi, post operatif ödem, hemoraji, hematom, skar, enfeksiyonlar oluşumu gibi durumlar meydana gelebilmektedir. Bu gibi dezavantajlı durumlar sebebiyle BTX uygulaması tercih edilecek bir tedavi seçeneği olarak ortaya çıkmaktadır.

Frey sendromu parotis bezinin cerrahisi veya travmasından sonra karşılaşılan komplikasyonlardan biridir. Frey sendromu, hedef organ olan parotisi bulamayan parasempatik motor liflerinin bölgedeki yüzeyel ter bezlerini innerve etmeleri sebebiyle yanakta yemek yeme sırasında terleme ile karakterizedir. Frey sendromunda ter bezlerindeki anti kolinerjik etki mekanizmasına benzer olarak Botulinum Toksin (BTX) kullanımı önerilmektedir[27,28]. Yanak ve ensede terleyen bölgelere iyot çözeltisi sürülür. İyot çözeltisi sürülen bölgelerin kurumasının ardından, ilgili bölgelere toz nişasta serpilerek 3-5dk renklenme beklenir. Mavi-siyah renge dönen bölgeler makyaj kalemi ile daire içerisine alınıp mavi-siyah renkli alan alkolle silinir. Daire içersinde birbirine 1-2cm mesafede 7-25 adet nokta belirlenir. Bu noktalardan 2-3mm derinlikte enjeksiyon yapılır (toplam doz 80-160U). Mimik kaslarının etkilenmemesi için masseterin anterioruna enjeksiyondan kaçınılmalıdır[29].

2.5.9. Ortognatik Cerrahi Sonrası Relapsların Önlenmesi

Ortognatik cerrahi sonrasında elde edilmiş dişsel ya da iskeletsel ilişkilerde her türlü beklenmeyen değişikliğe relaps denmektedir. Relaps, hasta memnuniyetsizliğine neden olmaktadır. Bu nedenle mandibulanın öne alındığı çift çene operasyonu veya Obwegeser operasyonu gibi ortognatik cerrahi girişimlerde relapsı önlemek için geniohyoid kasda BTX kullanımı önerilmektedir[30,31].

Bu prosedürde çene altında, simfiz bölgesinin arkasında platizma palpe edilip mandibula hissedilir. Sonrasında fovea digastricaya dışardan yer düzlemine 90 açı ile 8mm derinlikte BTX enjekte edilir[29].

2.5.10. Oromandibular ve Baş/Boyun Distonileri

Kasların istem dışı oluşan spazmlarını ya da hareketlerinin gözlendiği durumlara "distoni" denmektedir. Distoni, vücuttaki tüm kasları tutabilir. oromandibular kaslar ve baş boyun bölgesi kaslarda da distoni görülebilir. Oromandibular distonide trismus, bruksizm, istemsiz çene açılma-kapanmaları, kontrolsüz dil hareketleri görülmektedir. Bu durum psikososyal sorunlara neden olmakta ayrıca mandibuler deviasyon, subluksasyon, ağız içi yumuşak doku travmaları ve kemik rezorbsiyonu gibi fiziksel hasarlara yol açabilmektedir.

Oromandibular distoni ile ilişkili olarak reflü, çiğneme zorluğu gibi rahatsızlıklar da meydana gelebilmektedir. Genetik yatkınlık, yaş, nörodejeneratif hastalıklar, ilaç kullanımları, MSS ve periferal travmalara bağlı oromandibular distoniler meydana gelebilir. oromandibular distoni tedavisinde farmakolojik ve cerrahi tedavilerin yanı sıra BTX kullanımı da önerilmektedir[29,32].

2.6. Komplikasyonlar ve Yan Etkiler

Oluşabilecek komplikasyon ve yan etkiler enjeksiyon ile ilişkili veya BTX ile ilişkili olarak sınıflandırılabilir. Enjeksiyon ile ilgili komplikasyonlarda ağrı, morarma, eritem, ödem, hassasiyet, baş ağrısı, enfeksiyon, hissizlik, vazovagal atak ve bilinç kaybı gözlenebilir.

BTX ile ilişkili terapötik uygulamalarda gözlenen komplikasyonlar ise, göz kuruluğu, yüz kaslarında güçsüzlük, kserostomi, gülümseme ve mimik hareketlerinde asimetri, ağız açıklığında kısıtlanma, çift görme, boyunda güçsüzlük, yutkunmada zorluk, çene dislokasyonu, ses değişiklikleridir[33]. Ciddi komplikasyonlar genellikle BTX'İ uygulayan kişinin yetersiz deneyimine ve bilgisine bağlı olarak görülmektedir. BTX'un istenmeyen kas liflerine enjeksiyonu veya difüzyonu sonucu istenmeyen komplikasyonlar yaşanabilir. Enjeksiyon noktasından 3 cm çevresine BTX'in lokal difüzyonu ulaşabilmektedir. Bu nedenle toksinin istenmeyen difüzyonunu önlemek için yüksek konsantrasyonda ve düşük volümde kullanımı önerilmektedir[3.]

3. Sonuç

Botoksun maksillofasiyal cerrahide tercih edilmesinin nedeni; hipertrofiyi indirgemesi, kaslarda oluşan kontraksiyonu engellemesi ve kaslarda ağrı kesici etkisinin olmasıdır. Bunların yanı sıra kas gevşeticilerin, antidepresanların,

Oral analjeziklerin kortikosteroidlerin uzun süre boyunca kullanılması sonucu meydana gelen yan etkiler botullinum toksinde görülmemektedir ve tek kullanımla uzun süre boyunca etkisi devam eder, İlaçlara karşı oluşan bağımlılığı engeller. Botoxun medikal alanlarda kullanılmasının yanı sıra son yıllarda diş hekimliğinde de son yıllarda kullanımı giderek artmaktadır. Kolay uygulanabilirliği ve olumlu sonuçları ile cerrahi müdahalelere iyi bir alternatif oluşturur ve konsevatif tedavilerle kullanılmasıyla birlikte başarının daha fazla arttığı bildirilmiştir.

Kaynaklar

Majid OW. Clinical use of botulinum toxins in oral and maxillofacial surgery. International Journal of Oral and Maxillofacial Surgery 2010; 39: 197-2

Nayyar P, Kumar P, Nayyar PV, Singh A. BOTOX: Broadening the horizon of dentistry. J Clin Diagn Res 2014; 8: ZE25-

Durmazlar PK. Botulinum toksini (Uygulamaya geçmeden bilinmesi gerekenler). Turkiye Klinikleri J Med Sci 2008; 29: 702-7

Jankovic J. Botulinum toxin in clinical practice. Journal of Neurology, Neurosurgery, and Psychiatry 2004; 75: 951- 9

Dressler D, Benecke R. Pharmacology of the rapeutic botulinum toxin preparations. Disability and rehabilitation 2007; 29: 1761-17

Coffield JA, Bakry N, Zhang RD, Carlson J, Gomella LG, Simpson LL. In vitro characterization of botulinum toxin types A,C and D action on human tissues: combined electrophysiologic, pharmacologic, and molecular biologic approaches. J Pharmacol Exp Ther, 1997, 280,S:1489-

Scott AB. Botulinum toxin injection into extraocular muscles as an alternative to strabismus surgery. Ophtalmology, 1980, 87,S:1044-10

Veziroğlu FŞ, Deniz K, Bayram B. Maksillofasial Cerrahinde botulinum TOKSİN-A uygulamaları. ADO Klinik Bilimler Dergisi 2009; 3: 300-3

Small R, Hoang D. A Practical Guide to Botulinum Toxin Procedures. In: Gül Ü (Editör). Botulinum Toksin Uygulamaları. Baskı, Ankara: Dünya Tıp Kitapevi, 2015: 20-

Borodic G.E., Acquadro M.A.: The use of botulinum toxin for the treatment of chronic fascial pain, The Jour nal of Pain, Vol:3, No:1 (feb) 2002,S:21-

Lang AM.: Botulinum toxin therapy for myofacial pain disorders. Current Pain and Headache Reports 2002, 6,S:355-360

Porta M.: A comparative trial of botulinum toxin type A and methylprednisolone for the treatment of myofascial pain syndrome and pain form chronic muscle spasm. Pain. 2000 Mar,85 (1-2),S:101-5

Ravishankar K.: Botulinum toxin-role in headache prophylaxis, JAPI, Vol:51,September 2003,S:851-852

Tosun T. Dişhekimliğinde Botulinum Toksinlerinin Kullanımı, 2010http://www.dentiss.com/?m=yayinlar&id=140 Erişim Tarihi:2010

Von Lindern JJ, Niederhagen B, Apel T, Berge S, Reich RH. New prospects in the treatment of traumatic and postoperative parotid fistulas with type A botulinum toxin. Plastic and Reconst Surg. 2002;109:2443–2445

Marchese Ragona R, Blotta P, Pastore A, Tugnoli V, Eleopra R, De Grandis D. Management of parotid sialocele with botulinum toxin. Laryngoscope. 1999;109:1344– 13

Guntinas–Lichius O, Sittel C. Treatment of postparotidectomy salivary fistula with botulinum toxin. Ann Otol Rhinol Laryngol. 2001;110:1162–11

Vargas H, Galati LT, Parnes SM. A pilot study evaluating the treatment of postparotidectomy sialoceles with botulinum toxin type A. Arch Otolaryngol Head Neck Surg. 2000;126:421–4

Chen YW, Chiu YW, Chen CY, Chuang SK. Botulinum toxin therapy for temporomandibular joint disorders: A systematic review of randomized controlled trials. International Journal of Oral and Maxillofacial Surgery 2015; 44: 1018-1026

Freund B, Schwartz M. The use of botulinum toxin for the treatment of temporomandibular disorder. Oral Health 1998; 88: 32-37

Freund BJ, Schwartz M. Relief of tension-type headache symptoms in subjects with temporomandibular disorders treated with botulinum toxin-A. Headache 2002; 42: 1033- 10

Alshawdi A, Nadershah M, Osborn T. Therapeutic applications of botulinum neurotoxin in head and neck disorders. The Saudi Dental Journal 2015; 27: 3-11

Smyth AG. Botulinum toxin treatment of bilateral masseteric hypertrophy. Br J Oral Maxillofac Surg. 1994, 32(1),S:29-

Kim HJ, Yum KW, Lee SS, Heo MS, Seo K. Effects of botulinum toxin type A on bilateral masseteric hypertrophy evaluated with computed tomographic measurement. Dermatol Surg., 2003, 29(5),S:484-

Pary A, Pary K. Masseteric Hypertrophy: Considerations Regarding Treatment Planning Decisions and Introduction of a Novel Surgical Technique. Oral Maxillofac Surg., 2011, 69,S:944-949

Khanna B. Lip stabilization with botulinum toxin. Aesthetic Dentistry Today. 2007:3:54-

De Bree R, Duyndam JE, Kuik DJ, Leemans CR. Repeated botulinum toxin type A injections to treat patients with Frey syndrome.Arch Otolaryngol Head Neck Surg., 2009, 135(3),S:287-

Martos Díaz P, Bances del Castillo R, Mancha de la Plata M, Naval Gías L, Martínez Nieto C, Lee GY, Muñoz Guerra Clinical results in the management of Frey's syndrome with injections of Botulinum toxin.M.Med Oral Patol Oral Cir Bucal. 2008, 13(4),S:248-52

Tosun T. Dişhekimliğinde Botulinum Toksinlerinin Kullanımı, 2010 http://www.dentiss.com/?m=yayinlar&id=140 Erişim Tarihi:20

Majid OW. Clinical use of botulinum toxins in oral and maxillofacial surgery. Int J Oral Maxillofac Surg., 20

Gadhia K, Walmsley D. The therapeutic use of botulinum toxin in cervical and maxillofacial conditions. Evid Based Dent., 2009,10(2),S:53

Şenel Veziroğlu F, Deniz K, Bayram B. Maksillofasial Cerrahinde Botulinum Toksin-A Uygulamaları ADO Klinik Bilimler Dergisi 2009, 3(1),S:300-3

Small R, Hoang D. A Practical Guide to Botulinum Toxin Procedures. In: Gül Ü (Editör). Botulinum Toksin Uygulamaları. Baskı, Ankara: Dünya Tıp Kitapevi, 2015: 20-

Eken A. Botulinum toksin A uygulaması komplikasyonları ve tedavisi. Turkiye Klinikleri J Cosm Dermatol-Special Topics 2012; 5: 6-11.

BÖLÜM 8

BİŞEKTOMİ

Bichectomy

Zeynep Dilan BAZYEL[1] **& Serap KESKİN TUNÇ**[2]

[1]*(Araş. Gör. Dt.), Van Yüzüncü Yıl Üniversitesi Diş Hekimliği Fakültesi Ağız, Diş ve Çene Cerrahisi AD, Van, Türkiye*

e-mail: zeynepdilanorhan@yyu.edu.tr

ORCID: 0000-0003-1333-9073

[2]*(Doç. Dr.), Van Yüzüncü Yıl Üniversitesi Diş Hekimliği Fakültesi Ağız, Diş ve Çene Cerrahisi AD, Van, Türkiye*

e-mail: serapkeskintunc@yyu.edu.tr

ORCID: 0000-0001-5439-6598

Bukkal yağ pedi veya Bichat yağ pedi (BYP) ilk olarak Fransız anatomist, doktor ve biyolog Marie François Xavier Bichat tarafından 1802'de yanakta bulunan üçgen şeklinde bir yağ dokusu olarak tanımlanmıştır.[1] Yanağın orta üçte birlik kısmında yer alan yuvarlak ve bikonveks bu yağ kütlesi buksinatör kasının dış tarafında kapsüllenmiştir ve masseterik, yüzeyel temporal, derin temporal, pterygomandibular, sfenopalatin ve inferior orbital bölgelere yayılmış altı uzantıya sahiptir.[1, 2] Bukkal yağ pedinin her bir lobu, bazı ligamentlerle bağlanan ve farklı arter kaynakları tarafından beslenen fibröz bir membran/ kapsülle çevrilidir ve lob kapsülünün altında vasküler pleksus bulunur. Bu kapsül, adipoz lob gruplarını birbirinden ayırır, onları bağımsız bölmeler yaparak lobüller arasında doğal bir boşluk oluşturur[3] BYP'nin orta-

lama ağırlığı 9,3 gram ve ortalama hacmi 9,6 ml'dir, sağ ve sol taraf BYP arasında ortalama 1,5 gram kadar farklılık görülebilir.[4]

Son yıllarda BYP üzerine, özellikle fonksiyonel ve estetik klinik kullanımlarıyla ilgili çalışmalar yapılmıştır. BYP çiğnemeye emme hareketine katkıda bulunur, nörovasküler demetleri korur, yanakta tampon görevi görür, çiğneme kaslarını birbirinden ayırır.[5] BYP'nin diş hekimliğinde kullanımına yönelik birçok klinik uygulama da bulunmaktadır: masseter hipertrofisi vakalarında yüz hatlarının uyumlu hale getirilmesi; tümör rezeksiyonlarının, maksiller kistlerin ve oro-antral fistülün neden olduğu defektlerin onarılması; travma sonrası defektlerin düzeltilmesi; yumuşak damak ve sert damak defektleri rekonstrüksiyonu; dudak, premaksilla ve paranazal hacim sağlamak için estetik dolgu olarak kullanımı; malar bölgede maksiller sinüs membran perforasyonu vakalarında dolgu maddesi olarak kullanımı.[3]

Diş hekimliğinde bişektomi, hastalarda gerek fonksiyonel gerekse estetik şikayetlerle giderek daha fazla rağbet görmektedir. BYP'nin kaldırılması yetişkin bir görünüme neden olabilirken, aşırı BYP çocuk benzeri bir görünüme neden olabilir, bunlar göz önüne alındığında, BYP yüz estetiğinde önemli bir rol oynar.[6] Bişektomi ile yanaklar incelir ve bunun sonucunda yanak mukozasındaki ısırma kaynaklı lezyonlar azalır, hastanın yüz görünümü iyileştirilir ve hastanın benlik saygısı ve kendine güveninin artması gibi faydalar sağlanabilir.[7] Bişektomide genellikle her iki taraftan 4-6 gram kütleli doku çıkarılır.[8] Cerrahi işlem için değerlendirilen tüm faktörler arasında işlemin neden olduğu yüz uyumsuzluğunun oluşmaması için yüz oranları, yüz tipleri, masseter kasının asimetrileri ve hipertrofisi dikkate alınmalıdır. Doğru uygulandığında, yüz simetrisinde ve çiğneme işlevselliğinde iyileşme arayan hastalar için bu müdahale düşük morbidite ile uygun bir seçenektir.[9]

Cerrahi Uygulama

Operasyondan 1 saat önce postoperatif komplikasyonları azaltmak amacıyla hastaya profilaktik antibiyotik (amoksisilin 1 gr) ve kortikosteroid (deksametazon 8 mg) verilebilir. Operasyondan hemen önce intraoral ve ekstraoral dezenfeksiyon amacıyla klorheksidin diglukonat uygulanır. Üst molar dişler seviyesinden subperiostal lokal anestezi, posterior superior alveolar sinir blokajı, yapılır ve çevresine de ek anesteziler yapılarak anestezinin vazokonstrüksiyon özelliğinden de yararlanılır. BYP'ye intraoral olarak maksiller gingivobukkal sulkustan yaklaşılır, parotis bezinin duktus (stenon veya stensen kanalı) çıkışına paralel olarak; bukkal mukozada oklüzyon hattı seviyesinden

15 no'lu bisturiyle yaklaşık 5-10 mm'lik horizontal bir insizyon atılır. Buksinatör kas sepere edilir ve BYP'ye ulaşılır. Bişektomi sırasında yağ dokusunu çevreleyen kapsül makas veya presel yardımıyla nazikçe ayrılır. Künt uçlu aletlerle traksiyon yapmadan rotasyonel hareketlerle yağ dokusu açığa çıkarılır, eksize edilmek istenildiği yerden makas ya da bistüri yardımıyla kesilir. (Resim 1, Resim 2, Resim 3, Resim 4) Fasiyal sinir hasarı ve yağ kapsülünü çevreleyen fasyanın bozulmasını, parçalanmasını engellemek için, rezeke edilirken BYP'ye oldukça yavaş hareketlerle, hafif basınçla, çekiştirme yapılmadan yaklaşılmalıdır. Fasiyal asimetriden kaçınmak amacıyla alınan dokunun miktarının belirlenmesi faydalı olacaktır. Alınan dokunun ağırlığı hassas tartıyla; hacmi bir enjektör kullanılarak ölçülebilir. Doku alındıktan sonra insizyon hattı rezorbe olabilen bir materyal kullanılarak basit süturlarla primer kapatılır. Operasyon anestezinin uygulanmasından sütur atılmasına kadar 25dk'dan 35dk'ya kadar sürebilmektedir. Hastaya operasyon sonrası antibiyotik, ağrı kesici ve antiseptik gargara reçete edilir. Prosedürden 24-48 saat sonra kriyoterapi uygulanabilir.[2, 10, 11]

Başarılı cerrahi, aynı zamanda, mümkün olduğunca az komplikasyon içeren bir postoperatif dönemi içerir. Genel olarak, iyi cerrahi teknik ve tamamlayıcı tedaviler postoperatif dönemde ağrı ve şişlik açısından hastaya yeterli konforu sağlamaktadır. Sistemik ya da topikal antienflamatuar ilaçlar, kriyoterapi ve lazer tedavisi uygulanması hastanın daha rahat bir iyileşme dönemi geçirmesine yardımcı olmaktadır.[2]

Dikkat edilmesi gerekenler

Cerrahi uygulama sırasında yanak gövdesinin bukkal tarafını çevreleyen anatomik yapıların tam olarak izlenememesi, yapısal hasarlara ve ciddi komplikasyonlara neden olabilir. Bişektominin ağrı, şişlik, trismus, enfeksiyon, lokal hemoraji, çiğneme kaslarında ağrı ve spazm, bukkal veya zigomatik dallarda parestezi, fasiyal paraliz gibi komplikasyonları bulunmaktadır.[8-10]

BYP'nin arka lobunun bukkal uzantısı, yanakta yüz konturu ve dolgunluk sağlar. Bu uzantı, arka lobun alt kısmına karşılık gelir, parotis kanalının hemen altındadır, hacmi bireyin yaşamı boyunca yüz görünümünü etkileyebilir. BYP'nin derin temporal ve pterygoid uzantılarına zigomatik arkın üzerinden erişilebilir, bu uzantılar yüz konturu üzerinde çok az etkiye sahiptir.[4, 12, 13] Bichat yağ pedinin bukkal uzantı anatomisi dikkate alındığında, çiğneme kaslarının gözden geçirilmesi önemlidir. Bukkal uzantı, bu yağ pedinin en yüzeysel bölümüdür ve mandibular retromolar bölgeye inerken masseter

kasının ön sınırı boyunca uzanır, buksinatör kasının ana kısmını çevreler. İntraoral yaklaşım sırasında BYP'ye ulaşılması için kaslar künt uçlu aletlerle sepere edilebilir, ilk insizyondan sonra kasa zarar verilmemesi için dikkatli olunmalıdır.[4, 12, 14]

Fasiyal arter, transvers fasiyal ven ve maksiller internal arter ve bunların anastomozları BYP'yi besleyen damarlardır. Bukkal bölgedeki yağ pedinin anterior sınırından bukkal uzantıyla aynı düzlemde fasiyal arter ve ven geçer. Orta fasiyal arterin bukkal uzantı dalı, parotis ve masseter kası arasındaki boşluktan ileri doğru uzanır ve bukkal uzantıya girer. Fasiyal arterin dalı olan buksinatör'ün inferior arteri, buksinatör kasının yüzeyinde ön ve arka dallara ayrılır. Ön dal, bukkal yağ dokusunun orta lobunu beslerken, buksinatör arterin arka dalı, bukkal yağ dokusunun arka lobunu besler. BYP'ye yapılan müdahaleler esnasında fasiyal arterin alt buksinatör dalında travmaya bağlı olarak yanakta morarmalar oluşabilir.[3, 4, 12]

Parotis kanalı, BYP'nin lateral yüzeyinden geçer, BYP ve buksinatör kasını penetre eder, sonra ikinci üst moların mesialine paralel olarak ağız boşluğuna açılır. İşlem sonrası ödem kaynaklı (tükürük eksüdasının birikmesiyle) parotis kanalda yaralanma görülebilir. Bu durum oluştuğunda drenaj gereklidir. Parotis kanalının hemen altında, fasiyal sinirin birkaç küçük dalı ve bukkal dalı bulunmaktadır. Fasiyal sinirinin bukkal dalları, BYP'de iki yerde lokalizedir: ilki, BYP ile yüzeysel olarak kesişir, diğeri tam uzantısından geçer. Bişektomi sonrası hastada fasiyal sinirin bukkal dallarındaki yaralanmalar sebebiyle paraliz oluşabilir.[3, 15]

Cerrahi bölgeyi çevreleyen anatomik yapıların dikkatli bir şekilde gözlemlenmesi ve yaklaşılması bölgedeki hasarı ve komplikasyonları önleyebilir. Literatürde her ne kadar bişektomi ile ilişkili %8,45 ile %18 arasında düşük bir komplikasyon oranı bildirilse de cerrahın bu işlemle ilgili tüm durumları işlem öncesinde hastaya bildirmesi önemlidir. Her hastanın bu prosedürle kazanacağı estetik potansiyel farklıdır, bişektomi geri dönüşü olmayan bir tekniktir, maliyetlidir ve bazı komplikasyonları bulunmaktadır. Bu cerrahi işlemin uygulanacağı hastalar 18 yaşından büyük olmalı, sistemik olarak sağlıklı olmalı, sigara içmemeli ve bişektomiyle elde edilebilecek hedefler ve sonuçlar konusunda bilinçli ve gerçekçi olmalıdır.[11, 16-19]

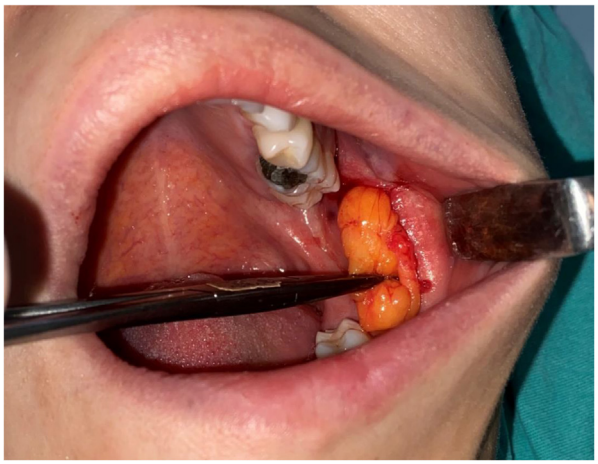

Resim 1: Klemple BYP'nin hafif rotasyonel hareketlerle insizyon hattından dışarı çıkarılması.

Resim 2: Sağ ve sol bukkal bölgeden çıkarılmış bichat yağ pedleri.

Resim 3: Hastanın bişektomi öncesi görüntüsü

Resim 4: Hastanın bişektomi sonrası postoperatif 1. ay görüntüsü

Kaynaklar:

Jaeger F, Castro B, Mesquita RA, Menezes GB, Pinheiro GM, Souza LN. A novel preoperative ultrasonography protocol for prediction of bichectomy procedure. *Arquivo Brasileiro de Odontologi*. 2016;12(2):7-12.

Moreira Júnior R, Gontijo G, Guerreiro TC, Moreira R, Sousa NLD. Bichectomia, a Simple and Fast Surgery: Case Report Bichectomia, Uma Cirurgia Simples E Rápida: Relato De Caso. *Rev Odontol Bras Central.* 2018;27(81):98-100.

Klüppel L, Marcos RB, Shimizu IA, et al. Complications associated with the bichectomy surgery. *RGO* 2018;66:278–284.

Kennedy, S. Suction assisted lipectomy of the face and neck. *J Oral Maxillofac Surg.* 1988;46(7):546-58.

Yousuf S, Tubbs RS, Wartmann CT, Kapos T, Cohen-Gadol AA, Loukas M. A review of the gross anatomy, functions, pathology, and clinical uses of the buccal fat pad. *Surg Radiol Anat*. 2010;32:427-436.

Matarasso A. Managing the buccal fat pad. *Aesthet Surg J.* 2006;26:330.

Stevão ELL. Bichectomy or bichatectomy – a small and simple intraoral surgical procedure with great facial results. *Adv Dent & Oral Health*. 2015;1(1):1-4.

Matarasso A. Buccal fat pad excision: aesthetic improvement of the midface. *Ann Plast Surg*. 1991;26(5):413–8.

de Lucas Corso PFC, Bonetto L, Tórtora G, Trevisani C, Deliberador T, Scariot R, Gabardo M, Pizzatto E. Evaluation of quality of life profile of patients submitted to bichectomy. *RSBO*. 2019;16(1):11-15.

Da Silva DAC, Almeida FDLDS, Ota TMN, Guimaraes DM, Fernandes KPS. Effects of Dexamethasone and Photobiomodulation on Pain, Swelling, and Quality of Life After Buccal Fat Pad Removal: A Clinical Trial. *Journal of Oral and Maxillofacial Surgery*. 2020;78(11):1942-e1.

Stevao ELL. Bichectomy or Bichatectomy-A small and simple intraoral surgical procedure with great facial results. *Adv Dent & Oral Health*. 2015;1(1):1-4.

Zhang HM, Yan YP, Qi KM, Wang JQ, Liu ZF. Anatomical structure of the buccal fat pad its clinical adaptations. *Plast Reconstr Surg*. 2001;109(7):2509-18.

Cho KH, Lee HS, Katori Y, Rodríguez-Vázquez JF, Murakami G, Abe S. Deep fat of the face revisited. *Clin Anat*. 2013;26(3):347- 356.

Tideman H, Bosanquet A, Scott J. Use of the buccal fat pad as a pedicled graft. *JOMS*. 1986;44(6):435-440.

Epker, BN, Stella JP. Application of buccal lipectomy in cosmetic maxillofacial surgery. *Oral Maxillofac Surg Clin N Am*. 1990;2:387.

Moura LB, Spin JR, Spin-Neto R, et al. Buccal fat pad removal to improve facial aesthetics: an established technique? *Med Oral Patol Oral Cir Bucal*. 2018;23:e478

Epstein LI. Buccal lipectomy. *Ann Plast Surg*. 1980;5:123–130.

Roman-Torres CVG, Sani-Junior A, Cordeiro J. Bichat's buccal fat pad removal: cheek reduction surgery. *J Dent Health Oral Disord Ther* 2017;7:6–7.

Hadad H., Statkievicz C, Hochuli-Vieira E, Souza FA. Management of Complications Related to Removal of the Buccal Fat Pad. *The Journal of Craniofacial Surgery*. 2020:1-3.

BÖLÜM 9

OSTEOMİYELİT

Osteomyelite

Hayrettin BAŞ [1] & Serap KESKİN TUNÇ [2]

[1]*(Dt.), Van* Yüzüncü Yıl Üniversitesi Diş Hekimliği Fakültesi Ağız,
Diş ve Çene Cerrahisi AD,
e-mail: hayrettingsbas@gmail.com
ORCID: 0000-0002-7570-9087
[2]*(Doç. Dr.), Van Yüzüncü Yıl Üniversitesi Diş Hekimliği Fakültesi*
Ağız, Diş ve Çene Cerrahisi AD,
e-mail: serapkeskintunc@yyu.edu.tr
ORCID: 0000-0001-5439-6598

1. Giriş

Osteomiyelit, bakteriyel invazyona bağlı olarak kemiğin nekrozu ile karakterize kemik hastalığıdır. Osteomiyelit durumunda, enfeksiyöz ajanlar konakçı direncinin üstesinden gelir ve aşamalı olarak iliği etkileyerek kan akışını tehlikeye atarak nekroz ve nihai sekestrasyona neden olur. Azalan endosteal ve periosteal kan akışı ile bu bakteriyel hakarete ve sekellerine kolayca yenik düşer.

2.

Osteomiyelit çeşitli şekillerde tanımlanabilir veya sınıflandırılabilir[1]. Akut, süpüratif, kronik, süpüratif olmayan, sklerozan vb. ilgili enfekte organizmanın türü ile tanımlanabilir: litik, tüberküler, aktinomikotik, stafilokok, fungal, her-

petik vb. Hudson'ın sınıflandırması[1,5] en kullanışlı bulunur çünkü onu akut veya kronik olarak tanımlıyor ve bu sınıflandırma içindeki çeşitli türleri tanımlıyor. Çeşitli osteomiyelit tiplerinin ve bunların sunumlarının ayrıntılı bir açıklaması bu bölümün kapsamı dışındadır.

3. Teşhis

Şişlik, ateş, adenopati, lökositoz, gevşek dişler, parestezi, çoklu drenaj fistülleri ve benzerleri ile klasik akut osteomiyelit, muhtemelen antibiyotik kullanımı ve daha optimal diş bakımı nedeniyle gelişmiş ülkelerde nadiren görülen bir üçüncü dünya hastalığıdır. Bu tür vakalar, klasik olarak, etiyolojinin- enfekte dişlerin- çıkarılması ve vasküler periosteumun açıkta kalan iliğe temas etmesine izin vermek için ekstraoral yaklaşımla çenenin açığa çıkarılması ve dekortikasyonuyla tedavi edilir. Bunu irrigasyon ve antibiyotik tedavisi izledi. Gelişmiş ülkelerde bu vakalar daha az olmakla birlikte yine de şişlik, ağrı, sıcaklık artışı, adenopati, lökositoz ve drenaj ile devam etmektedir. Osteomiyeliti uzun süreli veya kronik dentoalveolar apseden ayıran ayırt eden semptom genellikle parestezidir.

Bir zamanlar bu oldukça nadir olmasına rağmen, büyük olasılıkla antibiyotik direnci veya bağışıklık yetersizliği veya baskılanması nedeniyle insidans giderek artmaktadır. Çok yaygın olarak, diş ağrısı, kök kanal tedavisi, çekim, enfekte soket öyküsü, ardından çoklu debridmanlarla tedavi, IV antibiyotik rejimleri, drenler ve benzerleri, daha fazla kemiğin sürekli artan katılımı, yoğunlaştırıcı parestezi ve nihayetinde patolojik kırık görülmektedir. Hastaların üçüncü basamak bir tıp merkezinde görüldüğü klinik görünüm bu şekildedir.

Mikrobiyoloji

Uzun kemiklerin osteomiyeliti genellikle stafilokokal bir etiyoloji ile ilişkilendirilmiştir.[6] Çenenin osteomiyeliti daha çok streptokok ve anaerobik bakterilere bağlıdır.[7] Bu enfeksiyonların çoğu karışıktır ve oral floradan bakterilerin izole edilmeleri kontaminasyon nedeniyle genellikle zordur. Gram boyalar, çeşitli bakteri türlerinin yanı sıra mantarların varlığını göstermede sıklıkla faydalıdır. Eksize edilen sekestrda uygun kemik pinleri, teoride yararlı olmakla birlikte, gerçek kullanımda genellikle tatmin edici değildir.

4. Laboratuvar testleri

Laboratuvar çalışmaları, lökositozu ve eritrosit sedimantasyon hızının yanı sıra C-reaktif proteinin yükseldiğini açıkça ortaya koyacaktır. Bunlar iltihabi

durumun göstergeleridir ve osteomiyelit için pek spesifik değildir; yine de hastalığın ilerlemesini takip etmek için kullanılabilirler.[8] Osteomiyelitin tüm ayırt edici özelliklerinin mevcut olduğu görüldüğünde bu göstergelerin yokluğu, neoplazm olasılığını düşündürmelidir.

5. Görüntüleme

Günümüz modern görüntüleme, geleneksel sekestrektomiye ve küretaja uygun olmayan, ancak tam kalınlıkta rezeksiyon gerektiren, çevresel tutulumu gösteren bilgisayarlı tomografik (BT) görüntülerle hem gördüklerimizi hem de ne yaptığımızı daha da iyi tanımlamıştır. Panoramik görüntüleme bir fikir verebilir, ancak klasik "güve yeniği" görünümüyle kemikteki değişiklikler geç dönemde görülür ve yalnızca korteksin demineralizasyonunu yansıtır. BT taraması, kortikal erozyonun çevresel olarak çok daha gerçekçi bir resmini verecektir, böylece bir kişi, hastalığın boyutunu daha doğru bir şekilde görebilir. Tc-99, Ga-67 veya In-111 şeklindeki nükleer tıp, artan kemik aktivitesi alanlarını vurgulamak ve enfeksiyon alanlarını diğer etiyolojilerden ayırmak için kullanılabilir. Manyetik rezonans görüntülemenin kemik iliği sinyali kaybına dikkat çekerek osteomiyelitin erken evrelerini belirlemede yararlı olduğu söylenebilir.[9]

6. Tedavi

Yaklaşık 50 yıl boyunca osteomiyelitin tedavisinde kültür ve duyarlılığa uygun intravenöz antibiyotiklere ek olarak periosteal ve vasküler temasa izin vermek için ilgili alanın açılması, sekestrumun çıkarılması ve dekortikasyon tedavisi içermektedir. İlerlemiş osteomiyelit durumunda mandibulanın devamlılığı tehlikeye girebilmektedir. Bu durumda iskeletin devamlılığının korunması için mini vida ve plaklarla fiksasyonu gerekebilmektedir. Bir süre için, antibiyotik emdirilmiş boncukları defektin içine yerleştirmek popüler bir tedavi yöntemiydi.[10,11] Rekonstrüksiyon, enfeksiyonun çözülmesini ve oral yaranın tamamen iyileşmesini takiben gerçekleştirilir. Daha sonra rekonstrüksiyon plakası (dahili fiksatör) iskelet pinlerinin yerini aldı. Daha sonra, rezeksiyon sırasında primer rekonstrüksiyon kullanılmaya başlandı. Mevcut tedavi, alt alveolar sinir korumalı rezeksiyonu ve otojen kemik grefti veya doku mühendisliği ile birincil rekonstrüksiyonu içerir, bu durumun seyrini önemli ölçüde kısaltmıştır.

7. Sağlık Yönetimi

Rutinde osteomiyelitin antibiyotik veya küçük cerrahi işlemler sonrası iyileşme olanağı yoktur. İki işlemin beraber uygulanması gerekmektedir. Yenidoğanda kondiler osteomiyelit görülme durumunda antibiyotikler tek başına yeterli olabilir, ancak yetişkinlerde ve kesinlikle debride edilmesi gereken hayati olmayan kemik olduğunda bu yeterli olmayabilir. Bu durumda diyabet gibi kronik hastalık durumlarının optimize edilmesi ihmal edilmemelidir. Benzer şekilde, antibiyotik tedavisi kesinlikle yararlı bir yardımcıdır.

8. Tartışma

Osteomiyelitin tedavisinde dikkat edilmesi gerekenler:

1. Osteomiyelitin mevcut semptomları, görünümü ve malignite: Osteomiyelitin semptomları maligniteden ayırt edilemez (radyografik görünüm, parestezi vb.). Bu sebeple biyopsi yapılarak malignite dışlanmalıdır. [8]
2. Enfeksiyon sebebiyle nekroze olan kemik vücut tarafından yeniden rezorbe edilmeli (uzun bir süreç), pul pul dökülmeli veya cerrahi olarak çıkarılmalıdır.
3. Yumuşak doku enfekte olmaz, sadece kemik dokusunda hastalık mevcuttur. Yani rekonstrüksiyonu geciktirmek için bir neden yoktur.
4. Rezeke edilen alan tümör rezeksiyon protokolünü gerektirmez, bu nedenle ölü kemiği parçalar halinde rezeke ederek inferior alveolar nörovasküler demeti korumaya çalışmamak için hiçbir neden yoktur. Hasta zaten mandibular osteomiyelitin ayırt edici bir semptomu olan paresteziden muzdarip olsa da yine de duyunun iyileşmesi kolaylaştırmaya çalışılmalıdır.
5. Enfekte çene kırıkları gerçek osteomiyelit değildir (ateş, lökositoz, adenopati vb.). Onlar iyileşmenin gerçekleşmesi için emilmesi veya çıkarılması gereken ölü kemik alanlarıdır. Rijit fiksasyon, debridman ve primer rekonstrüksiyon ile tedavi edilmelidirler.[12]
6. Modern implant diş hekimliğinin transoral kemik greftlerinin kullanımı kemik greftlerine bakış açımızı değiştirdi.

İlerlemiş segmental defektlerin rekonstrüksiyonu için, sağlıklı doku ile yeterli gerilimsiz oral kapatma gereklidir. Aynı şekilde revaskülarize edilmesi daha yavaş olan blok greftler veya kostokondral greftlerden de kaçınılmalıdır

çünkü bunlar ağızda yara dökülmesine maruz kalırlarsa greftin tamamı kaybedilebilir. Partikül kemik iliği greftleri daha hızlı revaskülarize edilir, böylece ağız içi yara bozulursa yalnızca bir kısım kaybedilir.

9. Sonuç

Gerilimsiz ağız kapanması için yetersiz sağlıklı doku olduğu durumlarda (en sıra dışı mandibular osteomiyelitte) veya hastanın bağışıklığı baskılanmışsa, gecikmiş rekonstrüksiyon düşünülmelidir.

Kaynakça

Cierny G, Mader J, Pennick J: A clinical staging system for osteomyelitis, Contemp Orthop 10–17, 1985.

Lew DP, Waldvogel FA: Osteomyelitis, N Eng J Med 336:999–1007, 1997.

Topazian RG: Oteomyelitis of the jaws. In Topazian G, Goldbert H, Hupp JR, editors: Oral and maxillofacial infections, ed 4, Philadelphia, 2002, Saunders.

Vighagool A, Calhoun J, Mader J, et al.: Therapy of bone and joint infections, Hosp Formul 28–66, 1993.

Hudson JW: Osteomyelitis and osteoradionecrosis. In Fonseca RJ, editor: Oral and maxillofacial surgery, vol. 5. Philadelphia, 2000, Saunders.

Waldvogel FA, Papageorgiou PS: Osteomyelitis: the past decade, N Engl J Med 303–360, 1980.

Schulster GS: Microbiology of the orofacial region. In Topazian G, Goldbert H, Hupp JR, editors: Oral and maxillofacial infections, ed 4, Philadelphia, 2002, Saunders.

Kushner GM, Alpert B: Osteomyelitis and osteoradionecrosis. In Milori M, Ghali G, Larsen PE, Waite PD, editors: Peterson's principles of oral and maxillofacial surgery, ed 3, vol. 1. Shelton, CT, 2012, People's Medical Publishing House, pp 861–874.

Schuknecht B, Carls F, et al.: Mandibular osteomyelitis: evaluation and staging in 18 patients using magnetic resonance imaging, computed tomography and conventional radiographs, J Craniomaxillofac Surg 25(1):25–26, 1997.

Chisholm B, Lew D, Sadasvian I: The use of tobramycin in impregnated polymethylmethacrylate beads in the treatment of osteomyelitis of the mandible, J Oral Maxillofac Surg 51:444, 1993.

Grime P, Bowerman J, Weller P: Gentamicin impregnated PMA beads in the treatment of chronic osteomyelitis of the mandible, Br J Oral Maxillofac Surg 28:367, 1990.

Benson PD, Marshall M, Engelstad M, et al.: The use of immediate bone grafting in reconstruction of clinically infected mandibular fractures—bone grafts in the presence of pus, J Oral Maxillofacial Surg 64:122–126, 2006.

BÖLÜM 10

DİŞ HEKİMLİĞİNDE DENTAL İMPLANT UYGULAMALARI KEMİK YAPISI, BİYOLOJİSİ VE OSSEOİNTEGRASYON

Bone Tissue Structure, Biology and Osseointegration in Dentıstry

Abdalrahim HUSSEIN[1] **& Serap KESKİN TUNÇ**[2]

[1]*(Dt.), Van Yüzüncü Yıl Üniversitesi Diş Hekimliği Fakültesi Ağız, Diş ve Çene Cerrahisi AD,*

e-mail: Ab1994d@hotmail.com

ORCID: 0000-0002-4464-337X

[2]*(Doç. Dr.), Van Yüzüncü Yıl Üniversitesi Diş Hekimliği Fakültesi Ağız, Diş ve Çene Cerrahisi AD,*

e-mail: serapkeskintunc@yyu.edu.tr

ORCID: 0000-0001-5439-6598

1. Giriş

Dental implantlar dişsiz bölgeler için popüler bir tedavi yöntemi haline gelmiştir. Osseointegrasyon kavramı yaklaşık 50 yıl önce tanıtılmıştır (Brånemark ve diğerleri, 1969)[1]. O zamandan beri implant diş hekimliği, deneysel bir buluştan eksik dişlerin yerine yerleştirilmesi için başarılı ve öngörülebilir bir tedavi yöntemine dönüşmüştür (Buser ve ark. Dental implantları [2], diğer tedavi yöntemlerinin aksine, komşu diş yapısını ve kemiği koruduğu için popülerlik kazanmıştır (Jivraj ve Chee 2006; Battle-Siatita ve

ark. 2009)[3]. Ayrıca, dişsiz ve kısmen dişsiz hastalarda implant rehabilitasyonu bildirildiğine göre çiğneme fonksiyonunu ve yaşam kalitesini artırmaktadır (Tang ve ark. 1999; Jofre ve ark. 2013; Hartlev ve ark. 2014). Bu nedenle diş implantları, eksik dişlerin yerine yerleştirilmesinde önemli bir tedavi seçeneği haline gelmiştir (Tarnow 2014; Buser ve ark. 2017).[4,5]

Yaşam boyunca diş ile alveolar kemiğin arasında yakın bir ilişki vardır. Kemiğin işlevi her değiştirildiğinde, iç yapı ve dış konfigürasyonda bir değişiklik meydana gelir. Kemik, şeklini ve yoğunluğunu korumak için stimülasyon gerektirir. Bir diş kaybedildiğinde, kalan kemiğin uyarılmaması, bölgedeki trabeküllerde ve kemik yoğunluğunda bir azalmaya ve kemiğin yüksekliği ve genişliğinde kayıplara neden olur[6]. Dişsiz hastalar üzerinde yapılan 25 yıllık bir çalışma, bu süre zarfında kemik kaybının devam ettiğini göstermiştir[3]. Maksillada mandibulaya göre dört kat daha fazla kayıp gösterilmiştir. Dişsiz hastada kemik, maksillada yukarı ve medialde, mandibulada aşağı ve lateral olarak rezorbe olma eğilimindedir[7].

Dental implant tedavisi, yerleştirilecek bölgenin yeterli miktarda ve kalitede kemik dokusu bulunması gerekir. Yeterli kemik miktarının bulunması ve çeneler arası ilişki ile yakından ilgilidir. Çeneler arası ve kemiğin ilişkinin uygun olduğu durumlarda bile dental alveol kemiğinin şekli, mandibular sinirin pozisyonu ve maksiller sinüsler implant cerrahisi için engel teşkil edebilmektedir.[8]

2. Genel bilgiler

2.1. Kemik dokusu:

Yapısal destek ve kalsiyum metabolizması olmak üzere iki temel işlevi yerine getiren canlı bir dokudur. Kalsiyum fosfat (%80), kalsiyum karbonat (%10), az miktarda kalsiyum florür ve magnezyum florür gibi mineral tuzlarını içeren bir kollajen matriksine sahiptir. Kemik matriksini oluşturan kollajen lifleri son derece karmaşıktır. Normal kemik yapısını korumak için vücutta yeterli miktarda protein ve mineral bulunmalıdır. Kemikte bulunan mineraller öncelikle hidroksiapatit forumunda bulunur[9].

2.2. Kemik hücreleri:

Üç kemik hücresi olan osteoblast, osteosit ve osteoklast kemik metabolizması ve fizyolojisi ile ilgilidir. Osteogenezis süreciyle ilişkili olan **osteoblastlar**, kemik matriksini biriktirdikleri kemik yüzeylerinde iki genel alanda bulunur.

Bu hücreler, endosteal osteoblastlar veya periosteal osteoblastlar olarak adlandırılır. Osteoblastların sitoplazması yoğun bir şekilde bazofiliktir, bu da kemik matriks protein bileşeni senteziyle ilgili ribonükleoproteinlerin varlığını gösterir. Sitoplazmada görülebilen ince granüller, aktif matriks birikiminin olduğu yer ile yakından ilişkilidir. Osteoblastlar kemik matriksine gömüldüklerinde osteositlere dönüşürler. **Osteositler** hafif bazofilik bir sitoplazmaya sahiptir. Bu sitoplazmanın uzaması, osteositten, lakunadan çıkan ince kanaliküllerden oluşan bir ağ aracılığıyla belirli bir mesafeye uzanır. Kemik oluşumu sırasında bu uzamalar normal sınırlarının ötesine uzanır ve bitişik osteositlerle doğrudan bir komşuluk veya süreklilik vardır. Olgun kemikte bu uzamaların neredeyse hiçbir uzantısı yoktur, ancak kanaliküller, kan sistemi ile osteositler arasında metabolik ve biyokimyasal haberci alışverişi aracı olarak işlev görmeye devam etmektedir. Kanalikül sistemi, lakunaları birbirine ve doku boşluklarına bağlar. Bu boşluklardaki doku sıvısı, kanaliküllerden gelen sıvıyla karışarak kan dolaşımı ve osteositler arasında metabolik ve biyokimyasal haber alışverişine izin verir. Bu mekanizma, osteositlerin, onları çevreleyen kalsifiye olmuş hücreler arası maddeden bağımsız olarak canlı kalmasını sağlar. Her zamanki gibi, bu kanal sistemi, kılcal damarlardan 0,5 mm daha uzakta konumlandırılmışsa işlevsel değildir, bu nedenle, havers sistemleri ve volkmann kanalları boyunca çalışan kılcal damarlar sayesinde kemikte bu kadar bol miktarda kan akışı vardır.[9]

Osteoklastlar, histolojik olarak mineralize yüzey boyunca sığ kazılarda (Howship's lacunae) bulunan çok çekirdekli dev hücreler olarak görünen kaynaşmış monositlerdir. Osteoklastların sitoplazması, karakteristik vakuollerle hafif bazofilik ve granülerdir. Osteoklastlar kemik erimesinden sorumludur ve paratiroid hormonuna yanıt oluşturur. Lokal kemik erimesi süreci tamamlandıktan sonra, muhtemelen dejenerasyonla osteoklastlar kaybolmaktadır.[9]

2.3 Kemik metabolizması:

Kemik, kalsiyumun esas deposudur. Vücudun metabolik ihtiyaçlarını karşılamak için iyi bir dönüşüm kabiliyetine sahiptir ve kandaki kalsiyum seviyesinin stabil kalması için kritik öneme sahiptir. Ayrıca kalsiyum birçok reaksiyona katıldığı için temel bir yaşam destek fonksiyonuna sahiptir. Akciğerler ve böbreklerle birlikte çalışarak, fosfat ve karbonat üreterek vücudun pH dengesini korumaya yardımcı olmaktadır. Ayrıca kalp kası dahil olmak üzere sinir ve kaslara elektrik yükü iletimi sağlar. Ayrıca metabolik ortam, kemiğin biyomekanik yapısı için son derece önemli bir bileşendir. Kemik,

metabolik reaksiyonlara yanıt olarak sürekli yenilenmeye uğrar. Kafatası ve çeneler tartışmasız bu dönüşümden etkilenir. [9]

Osteositler, kemik matriksine yavaş yavaş başka mineral tuzları ekleyerek ve besin kanalikküllerini azaltarak mineral matrikslerini korurlar. Osteositlerin ömürleri sınırlıdır. Beslenme yetersizliği gibi durumlarda daha da erken ölürler. Osteoklastlar mevcut kemik matriksini rezorbe etmediğinde ve BMP'yi serbest bıraktığında yeni oluşan kemik avasküler ve aselülerdir. Mevcut olan aselüler kemik (esasen "eski kemik") tekrarlayan enfeksiyonlara açık hale gelir ve kolayca kırılabilir.[9]

Kemik yapısının korunmasında metabolik / hormonal etkileşimler önemli rol oynar; en önemlisi kemik rezorpsiyonu ve normal günlük kemiğin transforming growth factor β ailesine ait bir sitokin (BMP) aracılığıyla oluşturduğu kemik apozisyonlarıdır. İnsan iskeletinin yaklaşık %0,7'si her gün yıkılır ve yerine yeni sağlıklı kemik oluşur. Bu nedenle, iskeletin tamamında yaklaşık 142 günde bir devir gerçekleşir. Osteoblastlar, kemiği oluşturduklarında mineral matriks içine BMP de salgılarlar. Bu asitte çözünmeyen protein, osteoklastik rezorpsiyonla salınana kadar orada kalır. Bu asit, osteoklastlar tarafından oluşturulmuş olup pH değeri 1 dir. BMP'yi etkilemeden kemik mineralini çözebilen evrimsel bir mekanizmadır. Serbest kalan BMP ise daha sonra, farklılaşmamış mezenkimal kök hücrelerin hücre yüzeyine bağlanır ve burada membran sinyal proteininin yüksek enerjili fosfat bağları ile aktive olmasına neden olur. Bu da çekirdekteki gen dizisini etkiler ve osteoblast farklılaşmasının ekspresyonuna ve yeni kemik üretiminin uyarılmasına neden olur. Yaşlanma ve metabolik hastalıklarla birlikte normal turnover sürecinde azalma olabilir ve bu durum mevcut kemiğin ortalama yaşında bir artışa neden olabilir. Bu artış, kemik kaybına, kemik iyileşmesinin gecikmesine, başarısız implantların entegre edilememesine veya osseointegrasyonun oluşamamasına bağlı olarak implantların kaybına neden olabilir. Bu nedenle, klinisyen implantları yerleştirmeye çalışıncaya veya implantlar bir süre yerinde kalıncaya kadar, riskli bir durumun tanınmayabileceğini diş hekimlerinin fark etmeleri çok önemlidir.[9]

Osteoblastlar, Embriyonik gelişim sırasında, maksilla ve mandibulanın intramembranöz kemiği, başlangıçta yüz bölgesinde yoğunlaşan mezenşimalden kaynaklanan osteoblastlardan oluşur. Kemikteki en aktif salgı hücreleri olan osteoblastlar, genellikle kemik yüzeylerinin büyük bir yüzdesini (yaşa ve anatomik bölgeye bağlı olarak) kaplayan kübik veya hafifçe uzatılmış hücrelerdir ve birincil olarak organik kemik matrisinin üretiminden sorumludur.[10]

Diş alveolünün en iç yüzeyinde, alveolar kemik osteoblastlarının konumsal düzenlenmesi çok önemlidir. Bu bölge, Sharpey lifleri olarak bilinen ve kemiğe uzanan periodontal ligament kollajen liflerinin iç içe geçmiş kısımlarını barındırmalıdır. Bu nedenle, üç boyutta bu hücreler, uygun alveolar kemik matriksi üretmenin yanı sıra, oldukça hassas bir şekilde periyodik olarak yeniden şekillenen periodontal ligament liflerini ek olarak gömmek zorunda olan, aksi takdirde geniş ölçüde bitişik olan osteoblastlardan oluşan, delikli bir tabaka oluştururlar[10].

Osteositler: Kemik olgunlaşmasını takiben, osteoblastlar apoptoza uğrayabilir, osteositler olarak matriks içine yerleşebilir veya kemik yüzeyinde kemik hücreleri olarak kalabilirler. Osteosit haline gelen osteoblastlar, kemik matriksiyle çevrili hücreler olarak tanımlanır. Osteosit gelişiminin bir alt sınıflandırması, önce osteoide ve ardından mineralize matriks içine progresif kaplamalarına dayalı olarak önerilmiş olsa da, osteositlerin oluşumu, hücresel metabolik değişikliklerle birlikte çevredeki hücre dışı ortamda bir değişikliği içeren bir süreklilik olarak görülmelidir.[10]

Son olarak, osteositlerin önemli bir özelliği, kanaliküllerde kemik boyunca yaygınlaşan ve sıklıkla boşluk bağlantıları yoluyla, diğer osteositlerden gelen işlemlerle, osteoblastlardan veya yüzeydeki kemik dokusundan uzanan benzer işlemlerle temas eden çok sayıda ve kapsamlı hücre işlemlerinin varlığıdır[10].

2.2 Alveolar kemik anatomik ve histolojik özellikleri;

Alveolar duvar, anatomik bir birim oluşturduğu destek kemiğiyle çevrilidir. Destekleyici kemik, bukkal kemik, oral kortikal plakaları ve septayı içerir. Kortikal plakalar, çene gövdesinin korteksleri ile süreklilik içindedir. Kansellöz kemik; alveoler duvar ve kortikal plakalar arasına yerleştirilir. Bazı yerlerde, kansellöz kemik miktarı minimumdur ve bazen hiç yoktur. Alveoler duvar ve kortikal plakalar alveoler kemik kretinde birleşir. Bukkal ve oral plakalar, kansellöz kemikten oluşan interdental ve interradiküler septum ile birleştirilir. İnterdental septa, kompakt kortikal kemik ile kaplıdır.[11]

Alveolar duvar, kan damarlarının ve sinir liflerinin kemik iliği boşluklarını periodontal ligamente bağladığı kanallar tarafından delinir. Sharpey liflerinin eklenmesi nedeniyle, alveolar duvar çift fibril oryantasyonu ortaya çıkarır. Sharpey'in lifleri, kemik yüzeyine dik olarak uzanan dışsal bileşeni oluşturur[10].

Alveolar Kemik, dişler için birincil destek yapısını oluşturan mandibular ve maksiller kemiklerin özel bir parçasıdır. Vücuttaki diğer kemik dokularıyla karşılaştırıldığında çiğneme fonksiyonu ve diş sürmesine bağlı olarak hızlı ve sürekli remodeling durumundadır. Alveoler kemiğinin hızlı remodeling

gerçekleştirmesi, dişlerin konumsal adaptasyonu için önemlidir, ancak periodontal hastalığın ilerlemesine neden olabilir.[10]

Periodontal ligament, iki yapıya katılır. Bunlardan biri, periodontal ligament arayüzlerinde, periodontal ligamentin demetlerinin hem çene kemiğine hem de köke uzanmasıyla oluşan Sharpey lifleridir. Alveolar kemik, dişin koronal-apikal yönüne paralel olarak uzanan kemik katmanlarının bütünüdür. Sharpey lifleri, periodontal ligament liflerinden soket duvarını çevreleyen ince kemik lameline oblik olarak uzanır. Çene kemiğinden uzanan daha kalın bir dış kemik tabakası olan kortikal plakalar alveolar proçesin lingual ve labial yüzeylerini oluşturur ve bu plakalar arasını da büyük ölçüde süngerimsi kemik oluşturur. Süngerimsi kemik içinde çok sayıda endosteal boşluklar bulunurken, kortikal kemikte ise daha az küçük endosteal boşluklar bulunmaktadır. Az sayıda endosteal boşlukların bazıları periodontal ligamana uzanır ve bununla devamlılık gösterir.[10]

Alveolar kemiğin küçük boyutu ve anatomik olarak kompleks yapıya sahip olması nedeniyle, yapısı ve metabolizmasını, hücresel ve moleküler açıdan inceleyen çalışmaların sayısı azdır. Bununla birlikte, yetişkin tavşan alveolar kemiğinden türetilen kemik hücrelerinin, insan kemiğin özelliklerine sahip olup mineralize doku nodülleri oluşturma yeteneği vardır. Son zamanlarda, dental implant cerrahisi üzerinden elde edilen 2 haftalık osteojenik dokudan, kültür ortamında kemik dokusu oluşturan insan alveolar kemik hücrelerinin izolasyonu için bir prosedür geliştirilmiştir. Bu sistemler, kontrollü bir ortamda alveolar kemiğin moleküler ve hücresel biyolojisinin özel yönlerini araştırmak için bir araç sağlarken, alveolar kemik hakkındaki mevcut bilgilerin çoğu, diğer kemik dokuları üzerinde yapılan çalışmalardan sonuca ulaşılmıştır[10].

2.3 Osseointegrasyon;

Brånemark, dental implantların başarısını ve başarısızlığını tanımlayan 'osseointegrasyon' terimini bulmuşlardır.[12] Osseointegrasyon başlangıçta doğrudan kemik-implant teması olarak tanımlanmıştır. Daha sonra, daha fonksiyonel bir açıdan, yük altında olan dental implant ile doğrudan kemik teması olarak kabul edilmiştir. Bu tanımlarda, mikro veya nano ölçek düzeyinde ara yüzde oluşan dinamik hücresel ve aselüler süreç olarak açıklanmamıştır. Albrektsson ve arkadaşları, güvenilir osseointegrasyonun oluşturulması için önemli olan altı faktörü vurgulamıştır: implant materyali, implant tasarımı, yüzey koşulları, kemiğin durumu, cerrahi teknik ve implant yükleme koşulları. Osseointegrasyon, hücrelerin biyomateryal yüzeyine yapışması ile gerçekleşebilir.[12]

İmplantolojinin başlangıcında, hastaların tedavisi için kabul edilen prosedür, 3-6 ay arayla iki cerrahi aşama gerçekleştirilmesiydi. Günümüzde aynı cerrahi prosedürde bir diş implantı yerleştirmek ve yüklemek mümkün hale gelmektedir. Bu değişiklik, cerrahi tekniğin geliştirilmesi, implant tasarımının modifikasyonları, implantların ve cerrahi aletlerin kalitesinin geliştirilmesi, dikkatli hasta taraması ve implant yüzeyinin yeterli işlenmesi gibi çeşitli faktörlerden kaynaklanmaktadır. [12]

Primer stabilite ve yüklemeden önce 3-6 aylık iyileşme süresinin dental implantların osseointegrasyonuna izin vermek için gerekli olduğu düşünülmektedir. Bununla birlikte, bir diş implantı yüklemek için iyileşme süresinin gerekliliği bilimsel olarak belirlenmemiş, sadece klinik bir gözlem sonucu ortaya atılmıştır. Sonuç olarak, orijinal Bränemark protokolü yıllar içinde değişmiştir. Bugün, erken implant yüklemesi ve hatta anında implant yüklemesi ile birlikte kurulum koşullarını açıklayan protokoller vardır. Anında implant yüklemesi, cerrahi implant yerleştirildikten sonraki ilk 24-48 saat içinde yüklenen bir implant olarak tanımlanırken, erken yükleme, cerrahi implant yerleştirildikten sonra 14 günden daha kısa bir süre sonra gerçekleştirilen yükleme olarak tanımlanmıştır.[12]

Osseointegrasyon ancak hücrelerin biyomateryal yüzeye yapışmasıyla gerçekleşebilir. Bu aşamada, hücre iskeletinin yeniden düzenlenmesi ve hücre biyomateryal arayüzünde hücreler ve hücre dışı matriks arasında bilgi alışverişi meydana gelir, bu da gen aktivasyonu ve spesifik doku remodelingi oluşturur. Biyomateryalin yüzeyinin hem morfolojisi hem de pürüzlülüğü; hücre çoğalması ve farklılaşması, hücre dışı matriks sentezi, yerel faktör üretimi ve hatta hücre morfolojisi üzerinde önemli bir etkiye sahiptir. Osteoblastların implant yüzeylerine yapışması, osseointegrasyonu sağlamak için yeterli değildir; bunun yanı sıra hücrelerin çoğalmalarını sağlayan sinyalleri de almaları gerekir.[12]

2.3.1. Kemik hücreleri ve dental implant yüzeyi arasındaki etkileşim

İmplant yüzeyinin morfolojisi, proliferasyonu, hücre dışı matriks sentezini, büyüme faktörü salınımını ve sitokin üretimini etkiler. Dental Yüzey morfolojisi, mikro topografya ve kimya, hücre adsorpsiyonunu ve hücrelerin kendilerini nasıl bağlayıp hizalanacağını belirler.

Hücrelerin biyomateryal yüzeyinde kullandıkları bağlanma mekanizmaları, hücre iskeleti yoluyla çekirdeğe iletilen hücre şeklini belirleyerek spesifik fenotiplerin ekspresyonuyla sonuçlanır.[12]

Biyomalzemelerin insan vücuduna yerleştirilmesi ve vücut sıvılarıyla teması birçok olayı tetikler. Vücut sıvıları, biyomateryal yüzeyinde adsorbe edilebilen iyonların yanı sıra lipitler, karbonhidratlar ve proteinler içerir. Bu süreçte proteinler, istenen cevabı indüklemede önemli rol oynar. Geçmişte, yabancı bir cismin varlığını tanımlayan hücrelerin, biyomateryalin enkapsülasyonu ile sonuçlanan ve böylece organizmayı izole eden enflamatuar reaksiyonları tetiklediği düşünülüyordu. Günümüzde, doğru biyomateryal seçimiyle ve biyomateryal yüzeyinin işlenmesi ile istenen protein reaksiyonunu oluşturmak mümkündür. Belirli bir hücre türünün adsorpsiyonunu elde etmek veya hatta organik materyalin yapışmasını önlemek de mümkündür. Dental implantlarının yüzeyleri, osseointegrasyon mekanizmalarını tetiklemek için belirli proteinlerin adsorbe edilmesine izin vermelidir.[12]

2.3.2. Osseous Onarımı (Kemik Modelleme Ve Yeniden Modelleme)

Kemik modelleme, kemiğin formunda, boyutunda veya şeklinde herhangi bir değişiklik olarak tanımlanmaktadır. Kemiğin yüzeye eklenmesi ile anabolik bir süreç olabileceği gibi yüzeyin emilmesi ile katabolik bir süreç de olabilir. Bu iki süreç farklı yüzeylerde ayrı ayrı meydana gelebildiğinden, kemik modelleme, yara iyileşmesinin bir parçası olarak (örneğin, bir endosseöz implantın stabilizasyonu sırasında) büyüme sırasında ve kemik yüklenmesine yanıt olarak ortaya çıkan yüzeye özgü bir fenomendir.[9]

En popüler kemik donör bölgeleri (yani ileum ve tibial plato), süngerimsi hücresel yoğunlukları nedeniyle seçilmektedir[13]. Grefte sundukları osteokompetent hücreler, endosteal osteoblastlar ve süngerimsi kemik iliği kök hücre popülasyonudur. Bu iki hücre popülasyonu, canlı bir durumda çene bölgesine aktarılmalı (greftlenmesi) ve revaskülarizasyondan önce besinleri hücrelere yaymak için yeterli vaskülariteye sahip dokuya yerleştirilmeli ve daha kalıcı bir vasküler ağ için grefte yeni kılcal damarlar tomurcuklanmalıdır. [9]

2.3.3. OSSEOINTEGRASYON BİYOLOJİSİ

Titanyum plazma püskürtmeli silindirik implantlarla ilgili çalışmalar, üç fazlı bir osseointegrasyon sürecini göstermektedir: osteofilik faz, osteokondüktif faz ve osteoadaptif faz.[14,9]

2.3.3.1 Osteofilik Faz

Mandibula veya maksillanın süngerimsi ilik boşluğuna pürüzlü bir yüzey implantı yerleştirildiğinde, kemik iliği içindeki trabeküler kemikten sadece küçük bir miktar kemik implantın metal yüzeyi ile temas halindedir. İmplantın

geri kalan yüzeyi fibrofatty ilik boşluğuna maruz bırakılır. Görülen ilk yanıt, osteoblastların ve osteoid üretiminin implant yüzeyine göçüdür. Bu osteoblastların kaynağı, trabeküler kemiğin yüzey endosteal osteoblastları ve bukkal ve lingual korteksin iç yüzeyidir. Bu hücrelerin, implantın cerrahi olarak yerleştirilmesinden BMP›nin salınmasına ve metal yüzeye karşı ezilmiş kemiğin ilk rezorpsiyonuna yanıt vermesi muhtemeldir. Osteofilik faz yaklaşık 1 ay sürmektedir.[9]

2.3.3.2 Osteokondüktif faz

Temas sonrasında kemik hücreleri metal yüzey boyunca (osteokondüksiyon) yayılarak osteoidi oluşturur. Biriktirilen kemik, genellikle başlangıçta kemiğin bir "ayak plakası" olarak adlandırılan ve buna benzeyen ince bir tabakadır. Bu aşama, implantın toplam yüzey alanına daha fazla kemik eklendikçe önümüzdeki 3 ay boyunca devam eder. Bu zamanda (ilk yerleştirmeden 4 ay sonra) maksimum yüzey alanı kemikle kaplanır ve bundan sonra yüzey arkasına kemikte daha fazla artış gözlenmez.[9]

2.3.3.3. Osteoadaptif Aşama

Son aşama olan osteoadaptif aşama, implantın yerleştirilmesinden yaklaşık 4 ay sonra başlar, aynı zamanda ğosteoiletken aşama da sona erer. Kararlı bir durumla (metale karşı kemik kazanımı veya kaybı olmaması) resorpsiyonla ilişkilidir. İmplantlar ortaya çıktıktan ve yüklendikten sonra bile devam eden yeniden şekillenme dizisi. Aslında, yükleme gerçekleştiğinde, implantlar kemik teması kazanmıyor veya kaybediyor gibi görünmüyor, ancak ayak plakaları daha kalın hale gelmektedir.[9]

2.4. Osseointegrasyonu etkileyen lokal ve sistemik faktörler;

Lokal faktörler;

María B. Guglielmottive ve arkadaşları yaptıkları çalışmada, osseointegrasyonu artıran iyi kontrol edilmiş bir yüzey dokusu (pürüzlülük ve dalgalılık) üretmek ve karakterize etmek için titanyum laminer implantların ortam havası altında atımlı bir Nd:YAG lazer kullanılarak ışınlanmasını araştırmışlardır[15]. Histolojik analiz, lazer kullanılmamış kontrol laminer implantlara kıyasla kemik oluşumunda bir artış gösterdi. Lazer ışınlamasının implant yüzeylerini değiştirmek için uygun, temiz ve kolay bir yöntem olduğu kanıtlanmıştır. İmplant yüzeyinde bir titanyum nitrür tabakasının oluşması ve elde edilen pürüzlülüğün kemik tepkisini iyileştirdiği bulunmuştur. Ayrıca trombositten zengin plazma (PRP), kemik oluşumunu ve yumuşak doku iyileşmesini

uyarmak ve hızlandırmak için bir büyüme faktörü kaynağı olarak kullanılır[16]. Yapılan çalışmada, laminar implantlar çevresinde deneysel osteogenez modeli kullanarak PRP'nin etkisini değerlendirmişlerdir. Lamine implant test modelinde PRP kullanıldığında daha büyük bir peri-implant kemik hacmi gözlenmiştir.[17]

Dental implant başarısızlığının nedenleri, ilgi çekicidir. İatrojenik faktörlerin neden olduğu başarısızlıklar grubunda, epinöryum hasarının, peri-implant fibröz doku oluşumuna (fibrointegrasyon) neden olduğu bildirilmiştir. Bu nedenle, farelerdeki deneysel modeli kullanarak epinöryum ile temas halindeki implantların osseointegrasyon yüzdesinin histomorfometrik bir değerlendirmesi yapılmıştır. İlginç bir şekilde, kontrol ve deney grupları arasında osseointegrasyon yüzdesinde istatistiksel olarak anlamlı bir fark bulunmamıştır, bu da implantın epinöryum ile temasının osseointegrasyon sürecini bozmayacağını göstermektedir[17].

Bir diğer ilgi çekici araştırma alanı ise, postdental cerrahide kullanılan hemostatik ajanların kemik onarım süreci üzerindeki potansiyel etkileridir[18]. Çalışma grubu kulak burun boğaz ve dermatolojide yumuşak doku cerrahisinde kullanılan hemostatik bir ajan olan bizmut subgallatı araştırmışlardır. Bizmut subgallat varlığında çekim sonrası kemik iyileşmesinin kantitatif ve kalitatif değerlendirmesini yaparak çekim sonrası kemik iyileşmesine etki etmediğini bulmuşlardır[17].

Sistemik faktörler;

Lokal faktörlere ek olarak, sistemik faktörler peri-implant onarım sürecini etkileyebilir. Bu nedenle, osseointegrasyonu potansiyel olarak etkileyebilecek birkaç sistemik faktör değerlendirilmiştir[17].

Sistemik hastalıklarla ilişkili olarak literatürde bulunan temel bilgilere göre; yeni geçirilmiş miyokard infarktüsü(ilk 6 ay) veya serebrovasküler komplikasyonlar, intravenöz bisfosfonat tedavisi , immünsupresyon, aktif kanser tedavisi, protetik kapak cerrahisi ve psikiyatrik bozukluklar dental implant tedavisinde kesin kontrendikasyonlar olarak değerlendirilmektedir. Bununla birlikte osteopöröz, diyabet, HIV pozitifliği, kardiyovasküler hastalıklar ve hipotiroidizm relatif kontrendikasyonlar olarak belirtilmektedir.[19, 20]

Yapılan çalışmada kantitatif osseointegrasyon deney modeli kullanarak, deksametazonun[21] implantasyon sonrası onarım sürecinin ilk aşamalarında etkisini değerlendirmiş ve osteojenik peri-implant yanıtının genişlemesinin, deksametazon ile tedavi edilen hayvanlarda kontrollere göre daha fazla olduğunu bulmuştur.Ayrıca, tek doz streptozotosin enjekte edilen sıçanları

kullanarak[22], deneysel diyabetin, osseointegrasyonu sağlayan iyileşme süreci üzerindeki etkilerini de değerlendirmişlerdir. Mikroskobik değerlendirme, implantasyondan 14 gün sonra örülmüş(woven) kemiğin ve 30 gün sonra implant ile temas halinde olanlamellar kemiğin varlığını ortaya çıkarmıştır. Laminerimplant modelini kullanan bu çalışma, streptozotosin kaynaklı diyabetin peri-implant kemik iyileşmesini geciktirdiğini göstermiştir.[17]

Aneminin farklı fizyolojik parametreler üzerindeki etkileri uzun süredir çalışmanın konusu olmuştur[23]. Araştırmada hem diş çekim sonrası soket hem de laminerimplant modellerini kullanarak aneminin osteogenez üzerindeki etkisine ilişkin histolojik ve histomorfometrik çalışmalar gerçekleştirilmiştir. Histolojik ve histomorfometrik veriler, osteojenezin anemi ve / veya anemi ile ilişkili durumlara "duyarlı" olduğunu ve kemik iyileşmesinde gecikmeye neden olduğunu göstermiştir[17].

Osseointegrasyon ve implant başarısı, kemik metabolik hastalıkları gibi sistemik faktörlerden etkilenir[24], kolin eksikliği olan bir diyetin neden olduğu deneysel hepatikosteodistrofi'nin peri-implant kemik iyileşmesi üzerindeki etkisi üzerine araştırma yapılmıştır. Histolojik çalışmalar karaciğerde steatoz olduğunu ancak böbreklerde değişiklik olmadığını ortaya koymuştur. Kolin eksikliği olan bir diyetle beslenen sıçanlar, deney hayvanlarında sırasıyla 15 gün ve 20 günde belirgin kalitatif, kantitatif değişiklikler ve peri-implant kemik alanında % 28 ve % 75 kemik iyileşmesinde azalma göstermiştir. Çalışmada, kolin eksikliği olan bir diyetin neden olduğu karaciğer değişikliklerinin, peri-implant osteogenezini kalitatif ve kantitatif olarak değiştirdiği gözlenmiştir. Ayrıca Bifosfonatların osteoklast hücreleri kemik rezorpsiyonunu inhibe ettiği iyi bilinmektedir ve bunlar, kemik hastalıkları olan hastaları tedavi etmek için yaygın olarak kullanılmaktadır[25]. Olpadronatın peri-implant kemik iyileşmesi üzerindeki etkisini incelemek için laminar implant modeli kullanarak histolojik ve histomorfometrik bir değerlendirme yapılmıştır. Histolojik çalışmalar hem deney hem de kontrol gruplarında implant yüzeyi ile temas halinde olan lamellar kemiğin varlığı kanıtlanmıştır ve histomorfometrik değerlendirme, deney grubunda peri-implant kemik hacminde kontrol grubuna kıyasla istatistiksel olarak anlamlı bir artış göstermiştir. Çalışmanın deneysel koşulları altında, peri-implant iyileşme süreci sırasında olpadronat uygulamasının, peri-implant kemik hacminin artmasıyla sonuçlandığı sonucuna varılmıştır[17].

Brånemark ve arkadaşları yaptığı çalışmada, insan çenesine yerleştirilen titanyum implantın dokularla aktif bir etkileşime sahip olabileceğini göstermiştir. Sadece kemiğin değil, titanyum oksit yüzey de yeniden şekillenir. osseointegrasyonun gerçekleşip gerçekleşmediği çıplak gözle belirlenmez[26].

3. Sonuç

Dental implantların maksillofasiyal cerrahide tercih edilmesinin nedeni; diğer tedavi yöntemlerinin aksine, komşu diş yapısını ve kemiği koruduğu için popülerlik kazanmıştır[3]. Ayrıca dişsiz ve kısmen dişsiz hastalarda implant rehabilitasyonu bildirildiğine göre çiğneme fonksiyonunu ve yaşam kalitesini artırmaktadır[4]. Diğer tüm tedavi yöntemlerinin karşılaştırıldığında, dental implant diş hekimliğinde son yıllarda çok daha fazla yenilik ve ilerici gelişme yaşamıştır. Dişsiz ve kısmen dişsiz hastalarda implant tedavisinin klinik başarısı iyi bir şekilde belgelenmiştir ve birçok klinisyen, uygulamalarında implant tedavisini benimsemenin faydalarının farkındadır. İmplant tedavisi, geleneksel sabit veya çıkarılabilir tedavi seçeneklerine göre birçok avantaj sunar ve çoğu durumda tercih edilen tedavidir. implantların uzun dönem başarılı kabul edilebilmesi için osseointegrasyonun oluşması ve yumuşak dokunun yeteri kalınlıkta bulunmasıdır. İmplant kayıplarının önüne geçebilmek için tedavinin detaylı bir şekilde planlanması, hastanın medikal sistemik durumu ile birlikte ağız içi sert (kemik) ve yumuşak dokularının değerlendirilmesi gerekmektedir. Erken ve geç dönemde implant kaybına yol açabilecek lokal veya sistemik faktörlerin bilinmesi ve bu faktörlerin kontrol altına alınmasına yönelik yaklaşımlar, uygun implant sistemlerinin de seçimi ile birlikte başarının artmasını sağlayacaktır.

Kaynaklar

Brånemark PI, Breine U, Adell R, Hansson BO, Lindström J, Ohlsson A. Intraosseous anchorage of dental prostheses: I. Experimental studies. *Scand J Plast Reconstr Surg Hand Surg*. 1969;3(2):81-100. doi:10.3109/02844316909036699

Buser D, Sennerby L, De Bruyn H. Modern implant dentistry based on osseointegration: 50 years of progress, current trends and open questions. *Periodontol 2000*. 2017;73(1):7-21. doi:10.1111/prd.12185

Jivraj S, Chee W. Rationale for dental implants. *Br Dent J*. 2006;200(12):661-665. doi:10.1038/sj.bdj.4813718

Tarnow DP. Commentary: Replacing Missing Teeth With Dental Implants: A Century of Progress. *J Periodontol*. 2014;85(11):1475-1477. doi:10.1902/jop.2014.140327

Elani HW, Starr JR, Da Silva JD, Gallucci GO. Trends in Dental Implant Use in the U.S., 1999–2016, and Projections to 2026. *J Dent Res*. 2018;97(13):1424-1430. doi:10.1177/0022034518792567

Pietrokovski J. The bony residual ridge in man. *J Prosthet Dent*. 1975;34(4):456-462. doi:10.1016/0022-3913(75)90166-3

Tallgren A. The reduction in face height of edentulous and partially edentulous subjects during long-term denture wear a longitudinal roentgenographic cephalometric STUDY. *Acta Odontol Scand*. 1966;24(2):195-239. doi:10.3109/00016356609026127

van den Bergh JP, ten Bruggenkate CM, Tuinzing DB. Preimplant surgery of the bony tissues. *J Prosthet Dent*. 1998;80(2):175-183. doi:10.1016/S0022-3913(98)70107-6

Bone_Structure,_Metabolism,_and_Physiology__Its.4.pdf.

Sodek J, McKee MD. Molecular and cellular biology of alveolar bone. *Periodontol 2000*. 2000;24(1):99-126. doi:10.1034/j.1600-0757.2000.2240106.x

Saffar JL, Lasfargues JJ, Cherruau M. Alveolar bone and the alveolar process: The socket that is never stable. *Periodontol 2000*. 1997;13(1):76-90. doi:10.1111/j.1600-0757.1997.tb00096.x

Elias CN, Meirelles L. Improving osseointegration of dental implants. *Expert Rev Med Devices*. 2010;7(2):241-256. doi:10.1586/erd.09.74

Gray JC, Elves MW. Donor cells' contribution to osteogenesis in experimental cancellous bone grafts. *Clin Orthop Relat Res*. 1982;(163):261—271.

Marx RE, Elder WJ, Directorate CI, Peleg M, Staff S. Bone Vol. 19, No. 1, Supplement July 1996593-823 ELSEVIER ". 1996;19(1).

Marticorena M, Corti G, Olmedo D, Guglielmotti MB, Duhalde S. Laser surface modification of Ti implants to improve osseointegration. *J Phys Conf Ser*. 2007;59(1):662-665. doi:10.1088/1742-6596/59/1/139

Fontana S, Olmedo DG, Linares JA, Guglielmotti MB, Crosa ME. Effect of platelet-rich plasma on the peri-implant bone response: An experimental study. *Implant Dent*. 2004;13(1):73-78. doi:10.1097/01.ID.0000116455.68968.29

Guglielmotti MB, Olmedo DG, Cabrini RL. Research on implants and osseointegration. *Periodontol 2000*. 2019;79(1):178-189. doi:10.1111/prd.12254

Puia SA, Renou SJ, Rey EA, Guglielmotti MB, Bozzini CE. Effect of bismuth subgallate (a hemostatic agent) on bone repair; a histologic, radiographic and histomorphometric study in rats. *Int J Oral Maxillofac Surg*. 2009;38(7):785-789. doi:10.1016/j.ijom.2009.03.003

Hwang D, Wang HL. Medical contraindications to implant therapy: Part I: Absolute contraindications. *Implant Dent*. 2006;15(4):353-360. doi:10.1097/01.id.0000247855.75691.03

Hwang D, Wang HL. Medical contraindications to implant therapy: Part II: relative contraindications. *Implant Dent*. 2007;16(1):13-23. doi:10.1097/ID.0b013e31803276c8

Werner SB, Tessler J, Guglielmotti MB, Cabrini RL. Effect of dexamethasone on osseointegration: a preliminary experimental study. *J Oral Implantol*. 1996;22(3-4):216—219. giglio2000.pdf.

Giglio MJ, Gorustovich A, Guglielmotti MB. Bone healing under experimental anemia in rats. *Acta Odontol Latinoam*. 2000;13(2):63—72.

Gorustovich A, De Los Angeles Esposito M, Guglielmotti MB, Giglio MJ. Periimplant bone healing under experimental hepatic osteodystrophy induced by a choline-deficient diet: A histomorphometric study in rats. *Clin Implant Dent Relat Res*. 2003;5(2):124-129. doi:10.1111/j.1708-8208.2003.tb00193.x

Perut F, Cenni E, Unger RE, Kirkpatrick CJ, Giunti A, Baldini N. Immunogenic properties of renal cell carcinoma favour osteoclast recruitment in bone metastases. *Bone*. 2006;38(3):29-30. doi:10.1016/j.bone.2006.01.120

Brånemark PI, Adell R, Albrektsson T, Lekholm U, Lundkvist S, Rockler B. Osseointegrated titanium fixtures in the treatment of edentulousness. *Biomaterials*. 1983;4(1):25-28. doi:10.1016/0142-9612(83)90065-0